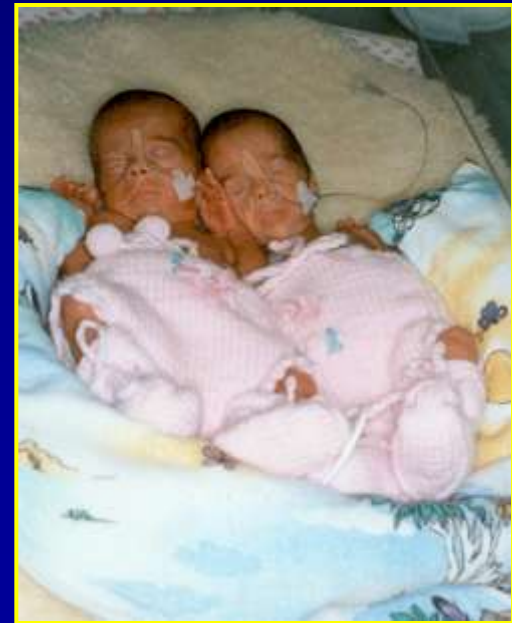
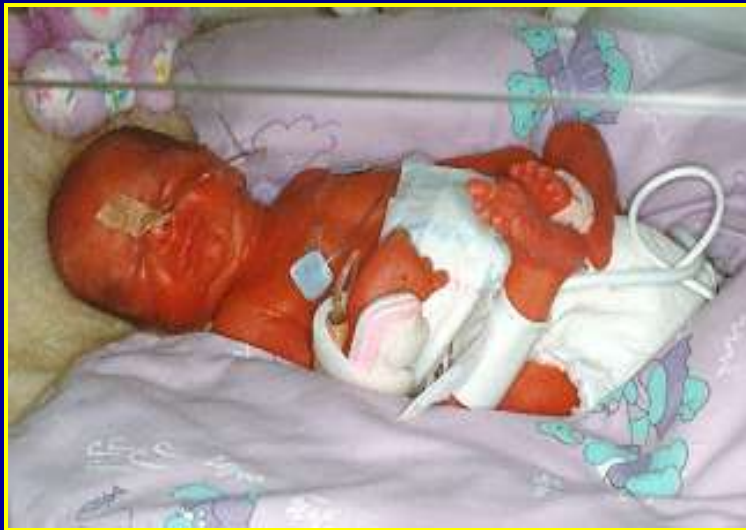
Spezielle Erkrankungen Früh- und Neugeborener

Marlies Uhlemann



Spezielle Erkrankungen Früh- und Neugeborener

- Lungenerkrankungen Früh- und Neugeborener
- Erkrankungen des Blutes
- Erkrankungen des Nervensystems
- Infektionen

Erkrankungen der Lunge

Überblick

1. Transitorische Tachypnoe (wet lung disease)
2. Atemnotsyndrom des Frühgeborenen
3. Pneumothorax
4. Mekoniumaspirationssyndrom
5. Neonatale Pneumonien
6. Persistierende pulmonale Hypertension
7. Brochopulmonale Dysplasie

1. Transitorische Tachypnoe

Wet lung disease

Definition

Passagere respiratorische Insuffizienz durch postnatal erhöhten Flüssigkeitsgehalt der Lungen

1. Transitorische Tachypnoe

Ätiologie

Nach Sectio caesarea

- fehlende Entleerung der Lunge bei Durchtritt durch den Geburtskanal

Mütterlicher Diabetes

- verminderte Lungenreife

Perinatale Asphyxie

- fehlender Abtransport der intrapulmonalen Flüssigkeit durch insuffizienten Kreislauf

1. Transitorische Tachypnoe

Klinik

Atemnot

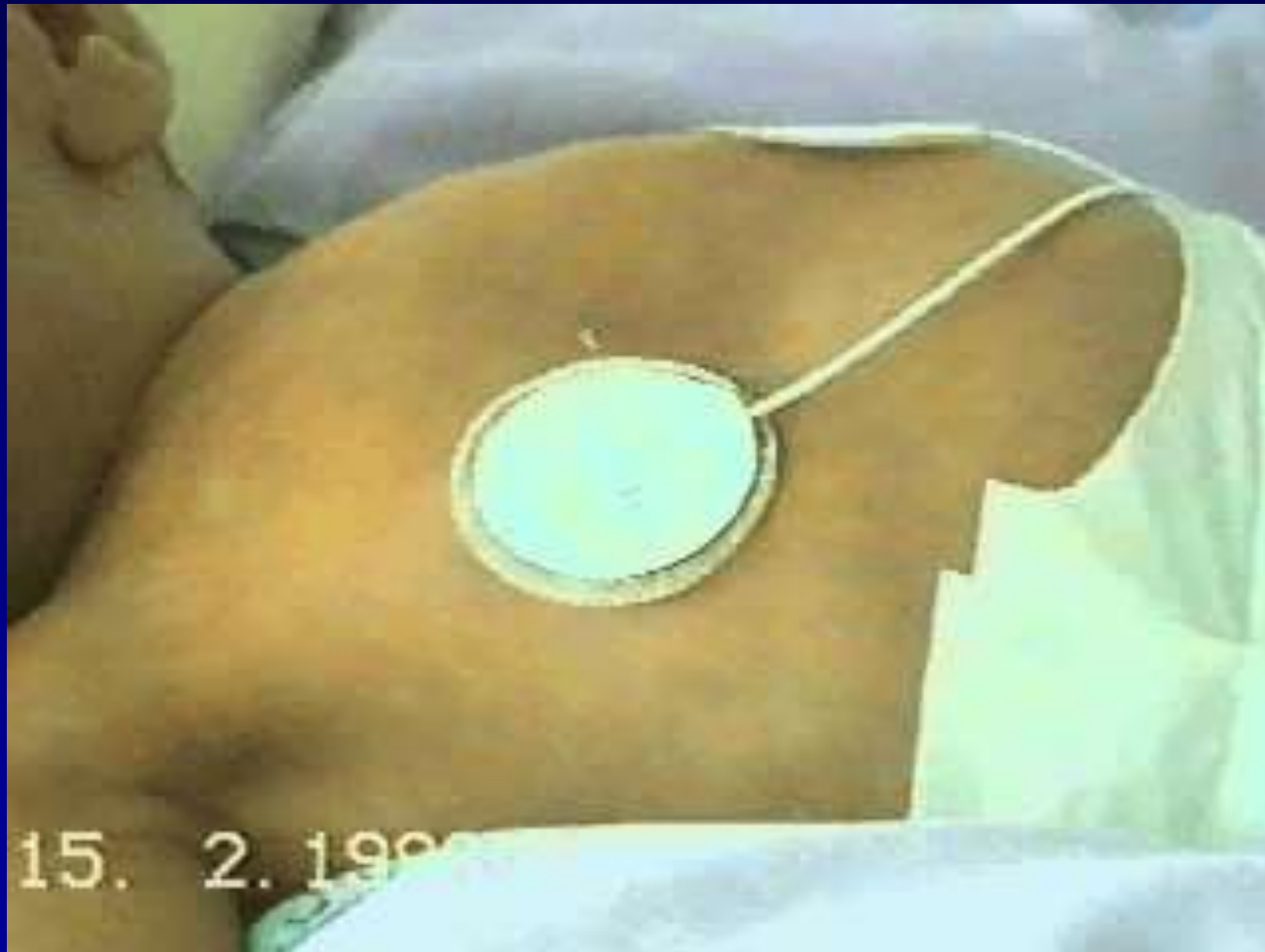- Tachypnoe, Dyspnoe, Nasenflügeln, Einziehungen, Knorksen

Anhaltende Zyanose

Erhöhter Sauerstoffbedarf

Meist Normalisierung in 24 Stunden!

Erkrankungen der Lunge

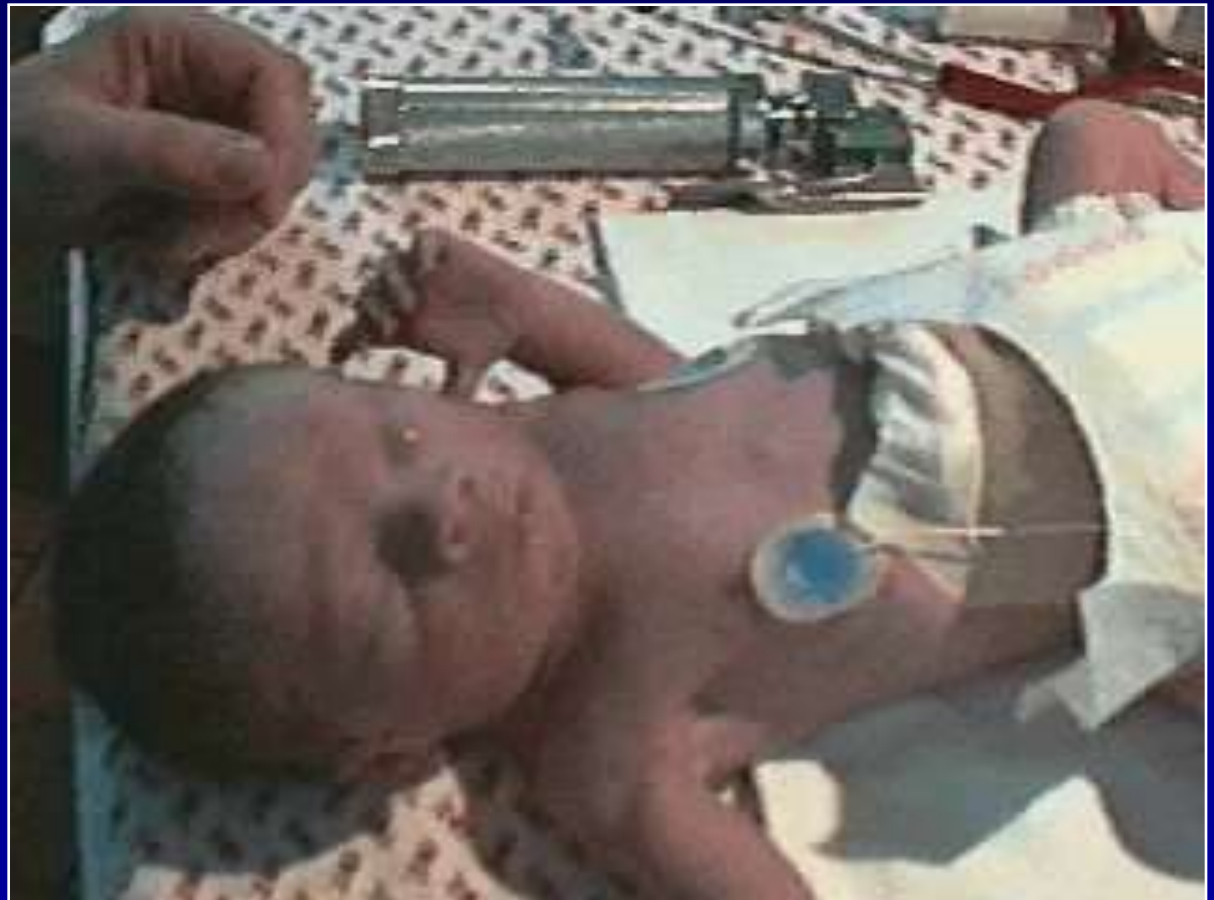

Dyspnoe: epigastrische, interkostale und juguläre Einziehungen

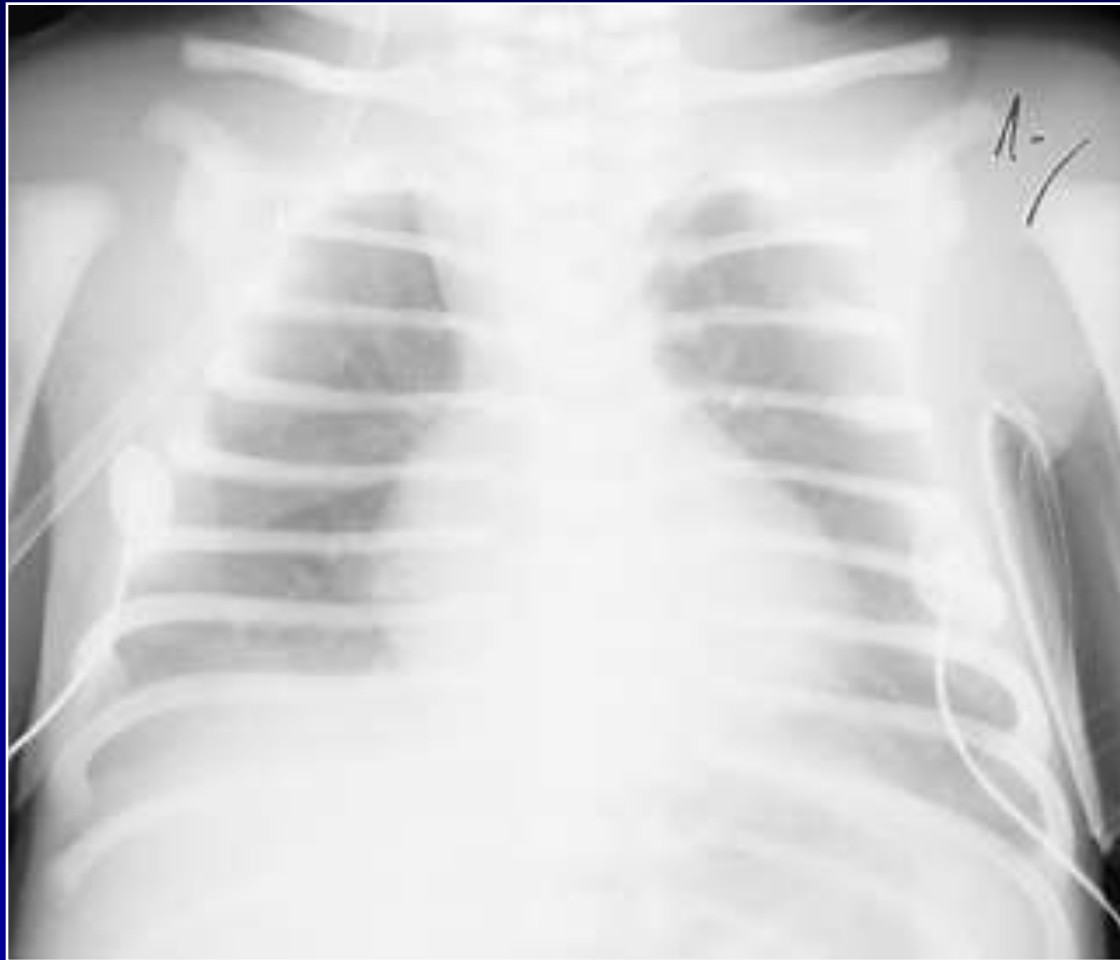Klinik

- Atemnot

- Tachypnoe, Dyspnoe, Nasenflügeln, Einziehungen, Knorksen



1. Transitorische Tachypnoe



Wet lung disease

1. Transitorische Tachypnoe

Differentialdiagnose

Pneumothorax

Atemnotsyndrom

Pneumonie

Mekoniumaspiration

Persistierende pulmonale Hypertension des
Neugeborenen (PPHN)

1. Transitorische Tachypnoe

Therapie

Sauerstoff

CPAP-Atemhilfe

- continuous positive airway pressure

Beatmung (meist nicht notwendig)

Parenterale Ernährung

2. Atemnotsyndrom des Frühgeborenen

ANS

Syndrom der Hyalinen Membranen
Surfactantmangel-Syndrom

RDS - Respiratory Distress Syndrom

Definition

Erkrankung des Frühgeborenen durch
Surfactantmangel

selten des Neugeborenen

2. Atemnotsyndrom

Ätiologie

Verminderte Surfactantsynthese

- Verminderte Enzymaktivität infolge Lungenunreife
- Neugeborene diabetischer Mütter

Verminderte Surfactantaktivität

- Neugeborene durch Infektionen, Mekoniumaspiration
 - Inaktivierung von Surfactant durch Plasmaproteine oder Fremdmaterial

2. Atemnotsyndrom

Klinik

Typisch ist freies Intervall

- Entwicklung der Mikroatelektasen
- wenige Minuten bis zu 6 Stunden nach Geburt

Atemnot

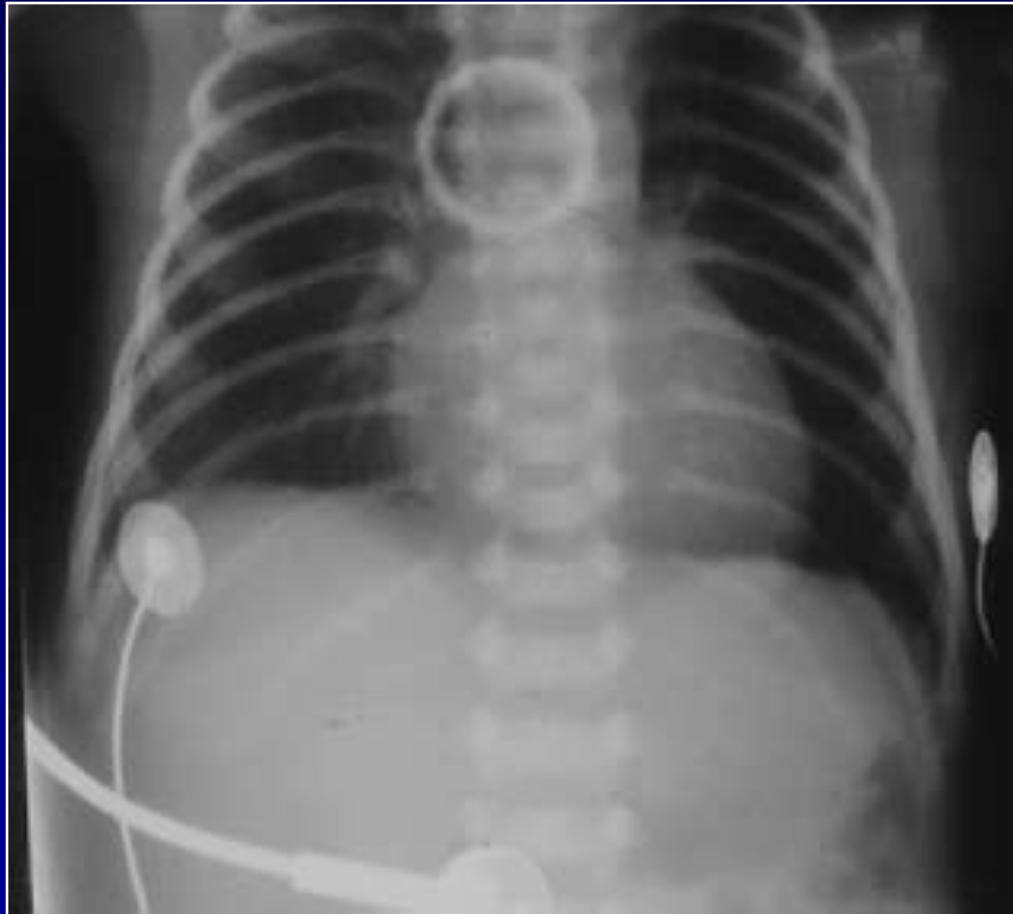
- Tachypnoe, Dyspnoe, Nasenflügeln, Einziehungen, Knorksen, abgeschwächtes Atemgeräusch, Zyanose

Kreislaufinsuffizienz

- grau-blasses Hautkolorit

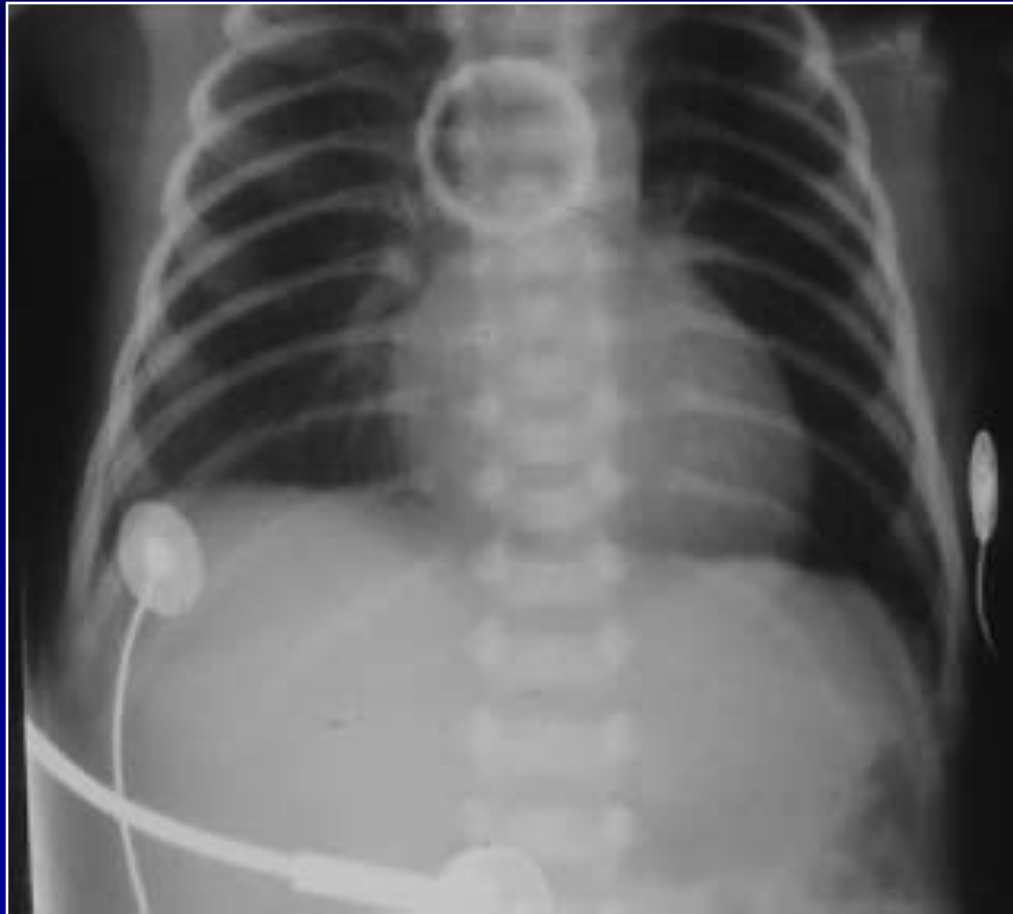
2. Atemnotsyndrom

Stadieneinteilung nach Giedion



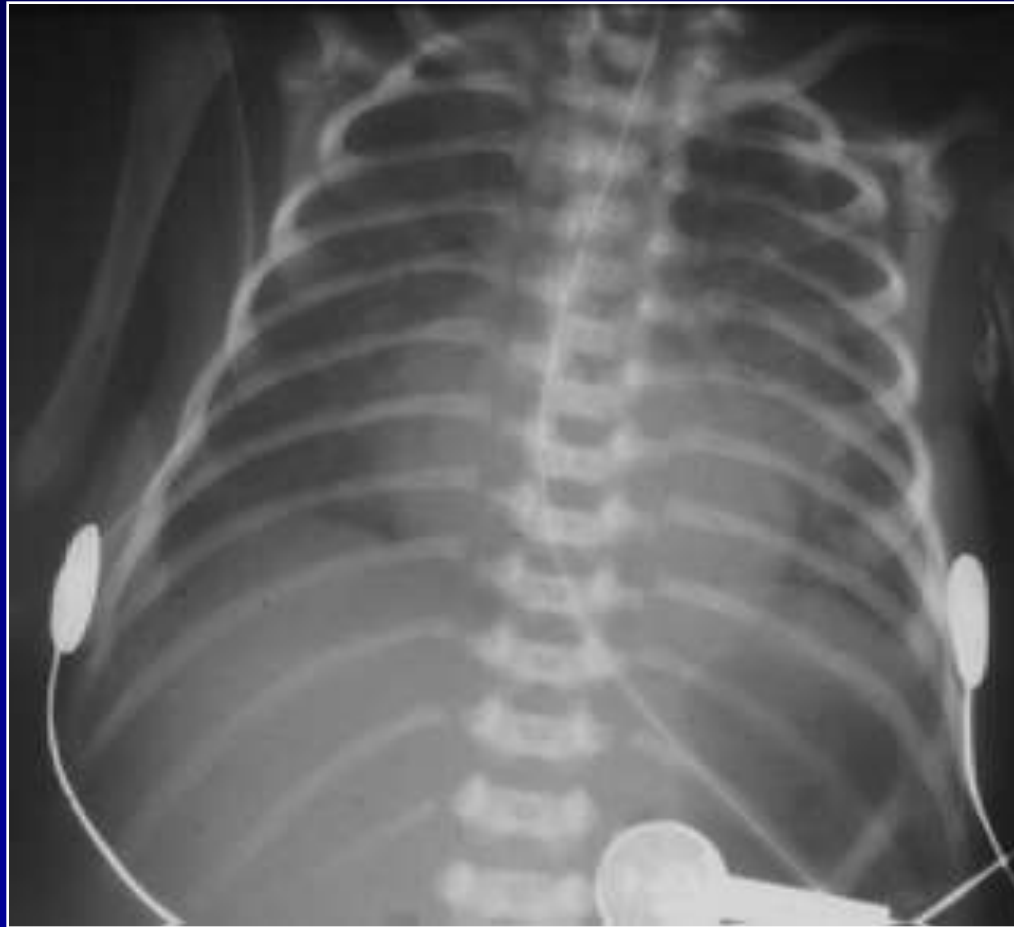2. Atemnotsyndrom

Stadieneinteilung nach Giedion



Stadium I : Fein-granuläre Zeichnung

2. Atemnotsyndrom

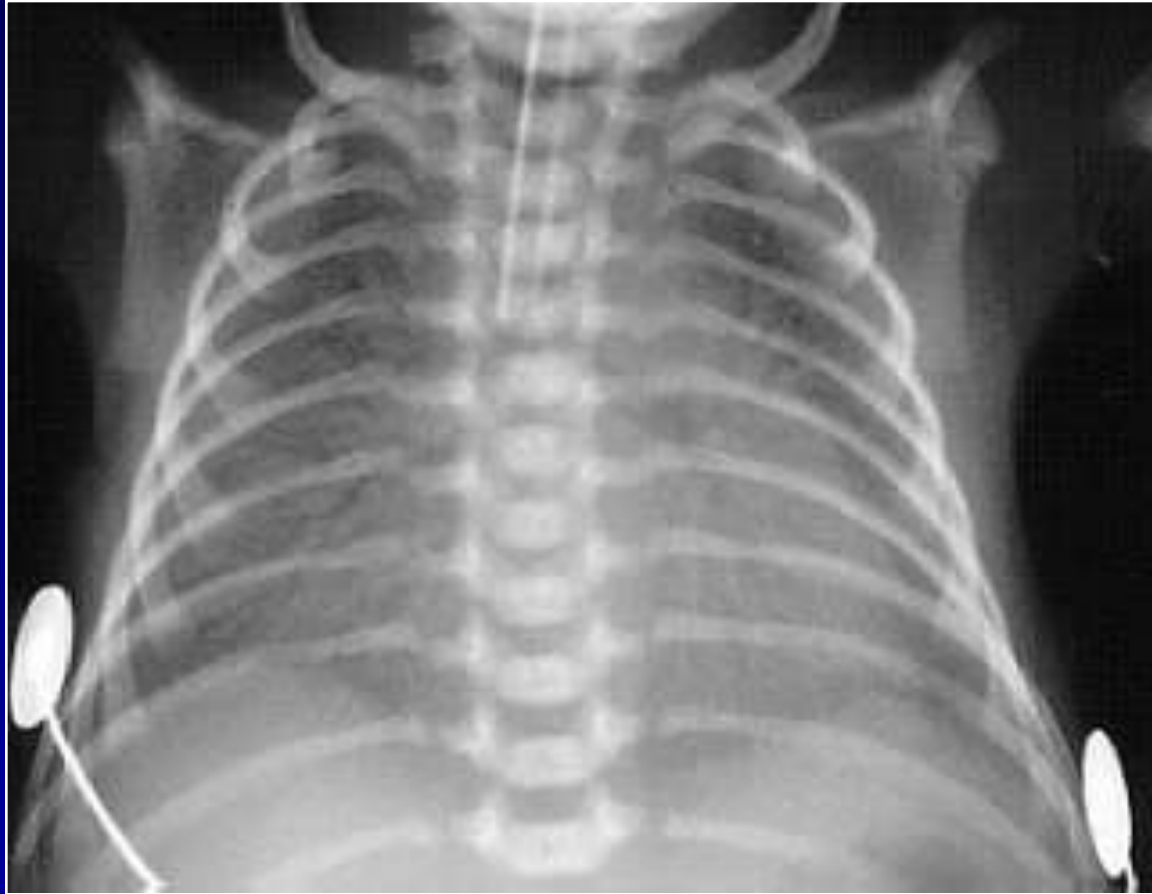

2. Atemnotsyndrom



Stadium II : I + positives Aerobronchogramm

2. Atemnotsyndrom

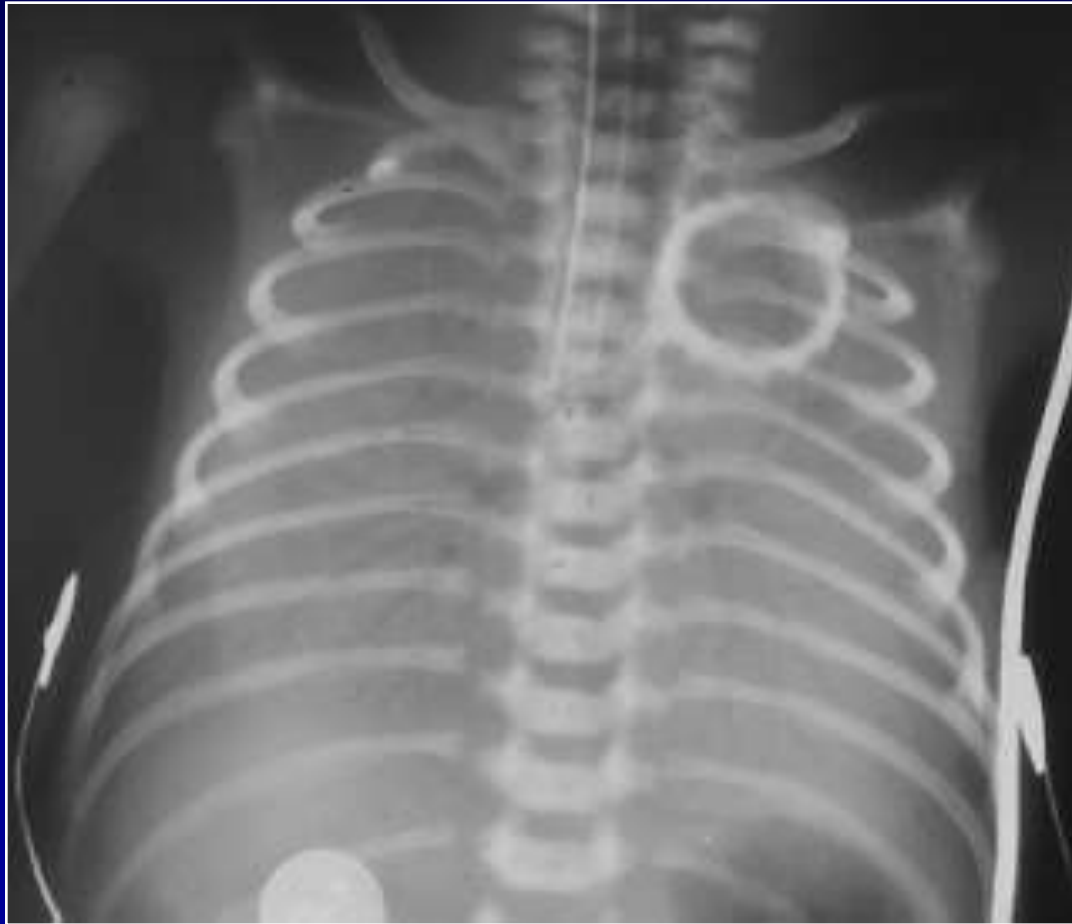


2. Atemnotsyndrom

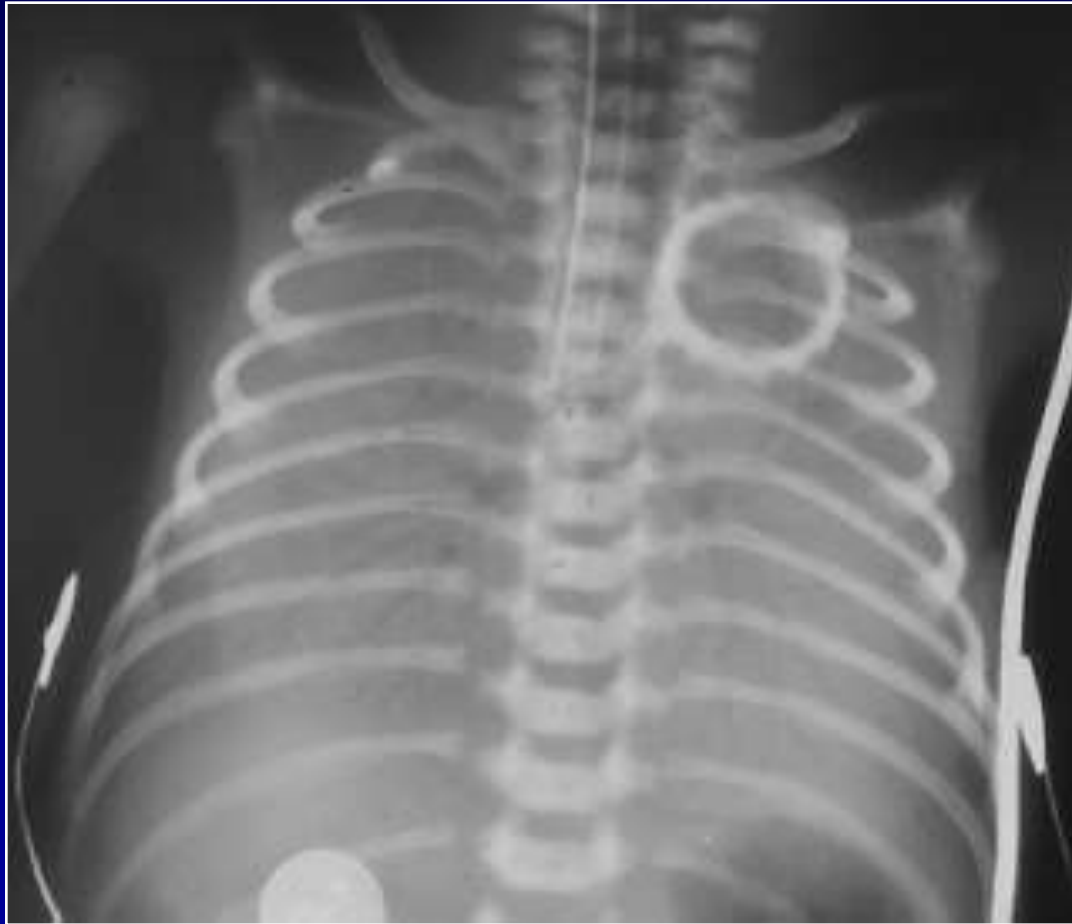


Stadium III : II + unscharfe Grenze Herz/Zwerchfell

2. Atemnotsyndrom



2. Atemnotsyndrom



Stadium IV : „weiße Lunge“

2. Atemnotsyndrom

Therapie

Wärmepflege

Sauerstofftherapie

Vorlage von Sauerstoff

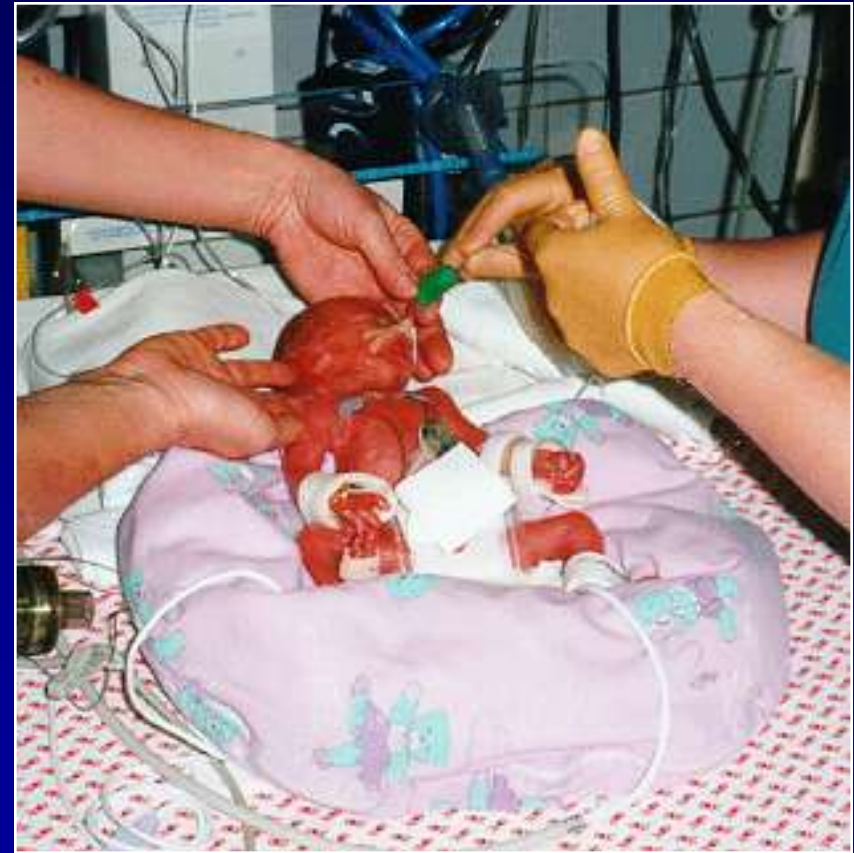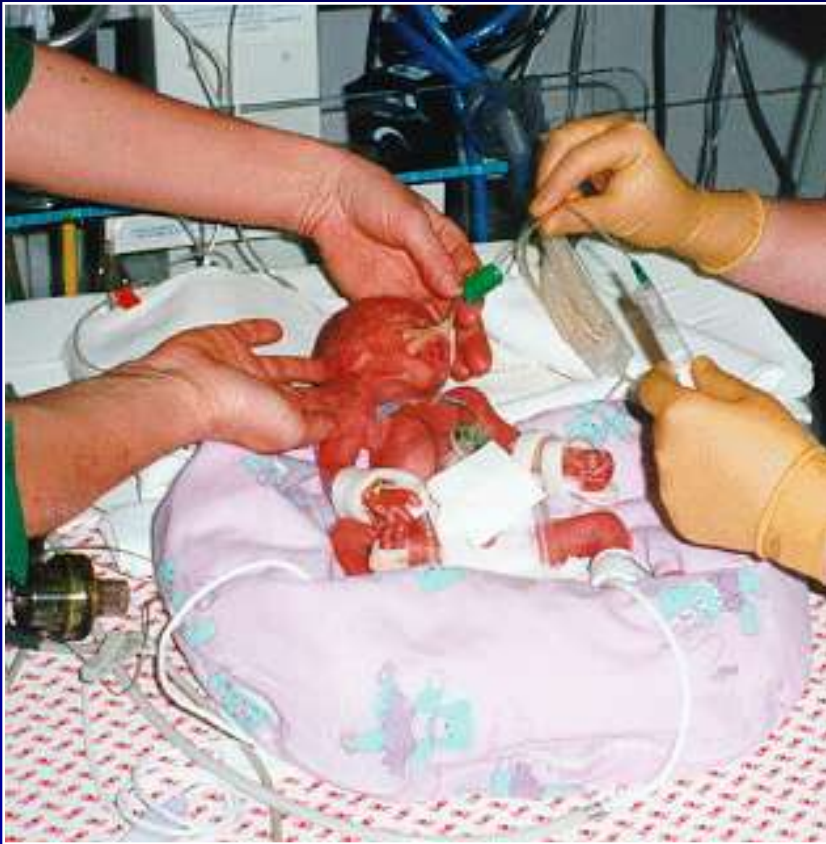CPAP-Atemhilfe

Kreislauftherapie

Maschinelle Beatmung

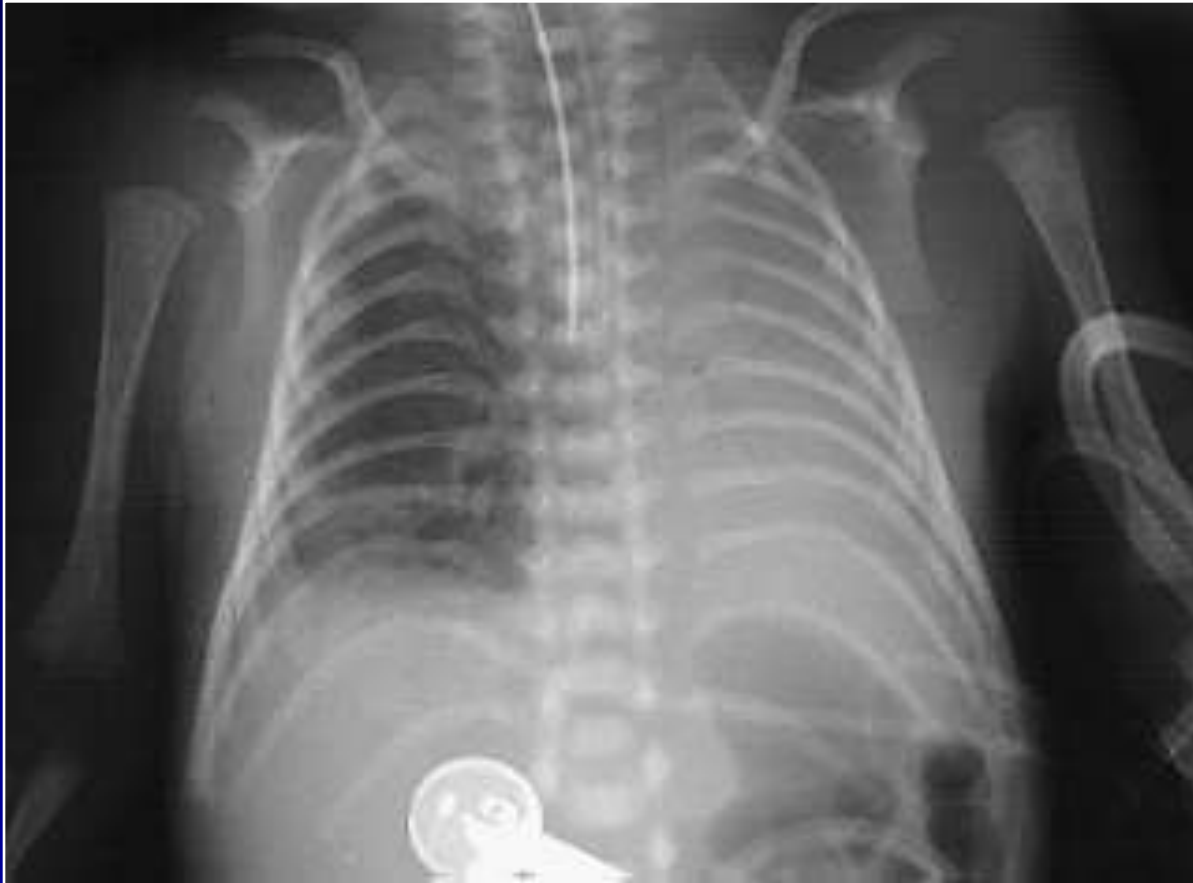Substitution von Surfactant

2. Atemnotsyndrom

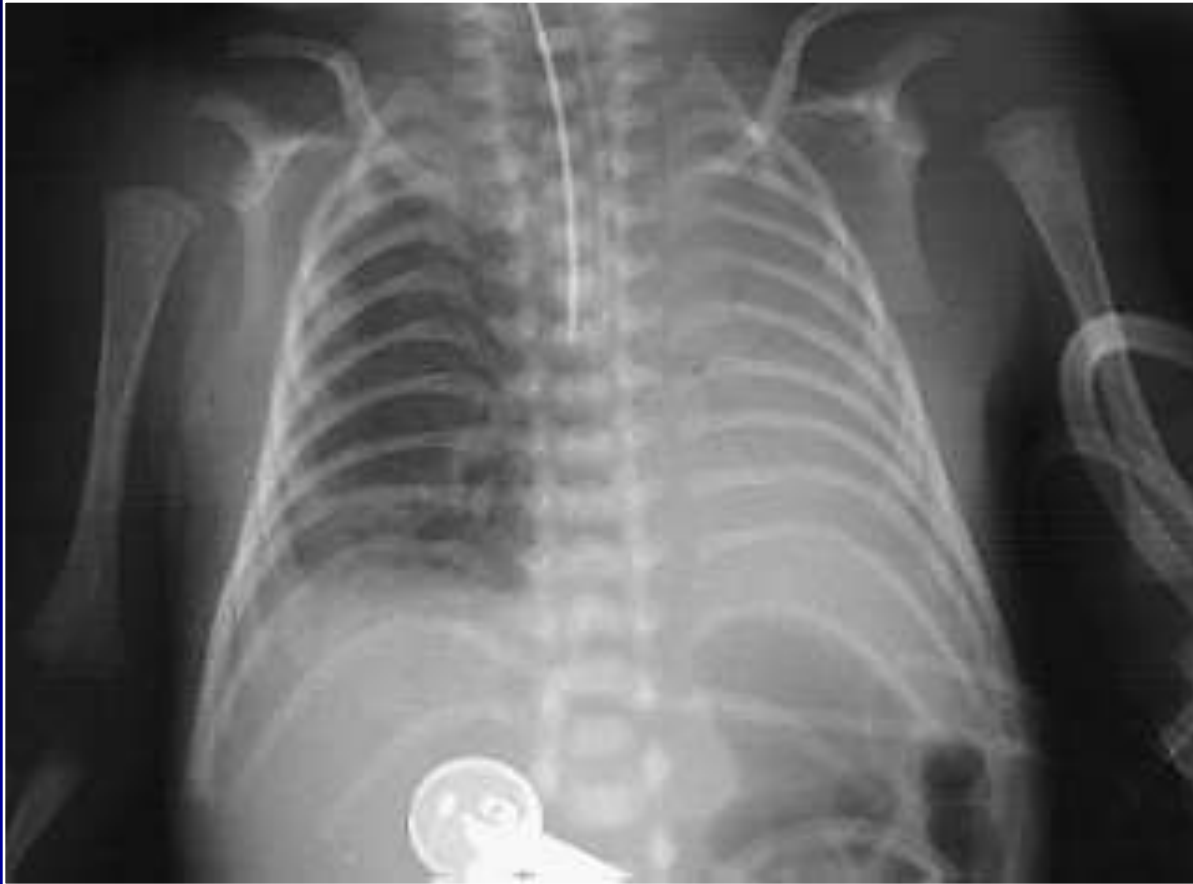

Surfactantapplikation

2. Atemnotsyndrom



2. Atemnotsyndrom



Fehlapplikation von Surfactant in den rechten Hauptbronchus

2. Atemnotsyndrom

Prävention

Gabe von Glukokortikoiden an die Mutter

- Pränatale Lungenreifeinduktion durch Stimulation der fetalen Surfactantsynthese
 - Betamethason (Celestan[®])

3. Pneumothorax

Ätiologie

Spontan

- 1-2%

Komplikation bei pulmonalen Erkrankungen

- Atemnotsyndrom, Pneumonie, Zwerchfellhernie

Komplikation therapeutischer Maßnahmen

- CPAP, Beatmung, Reanimation

Trauma

- Absaugen

3. Pneumothorax

Definition

Luftansammlung im Pleuraraum

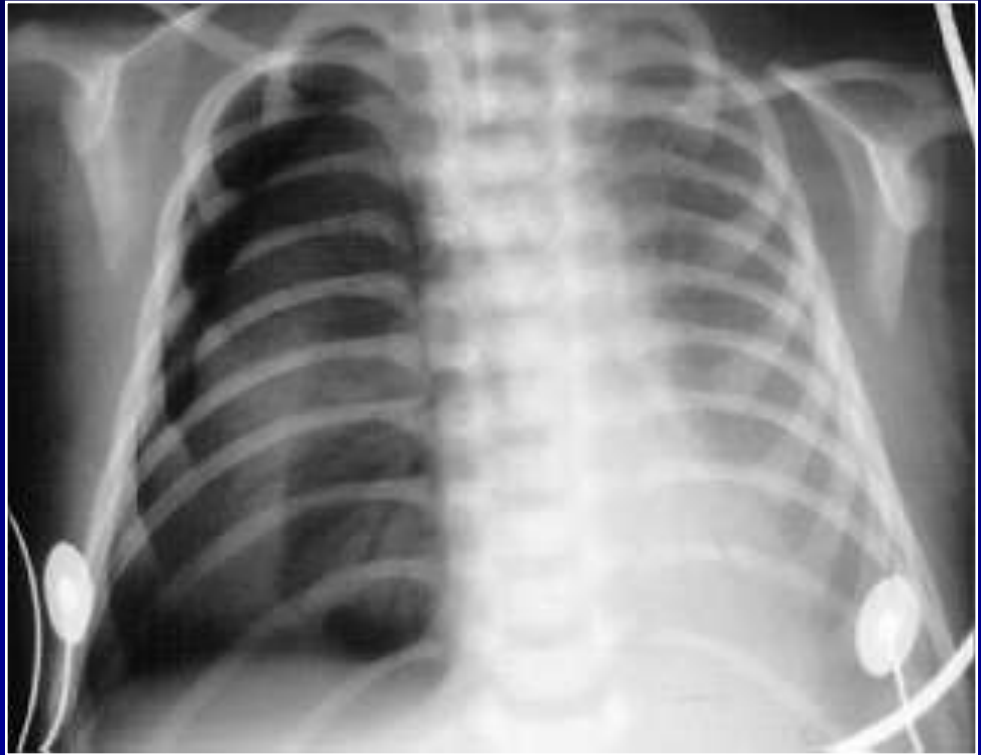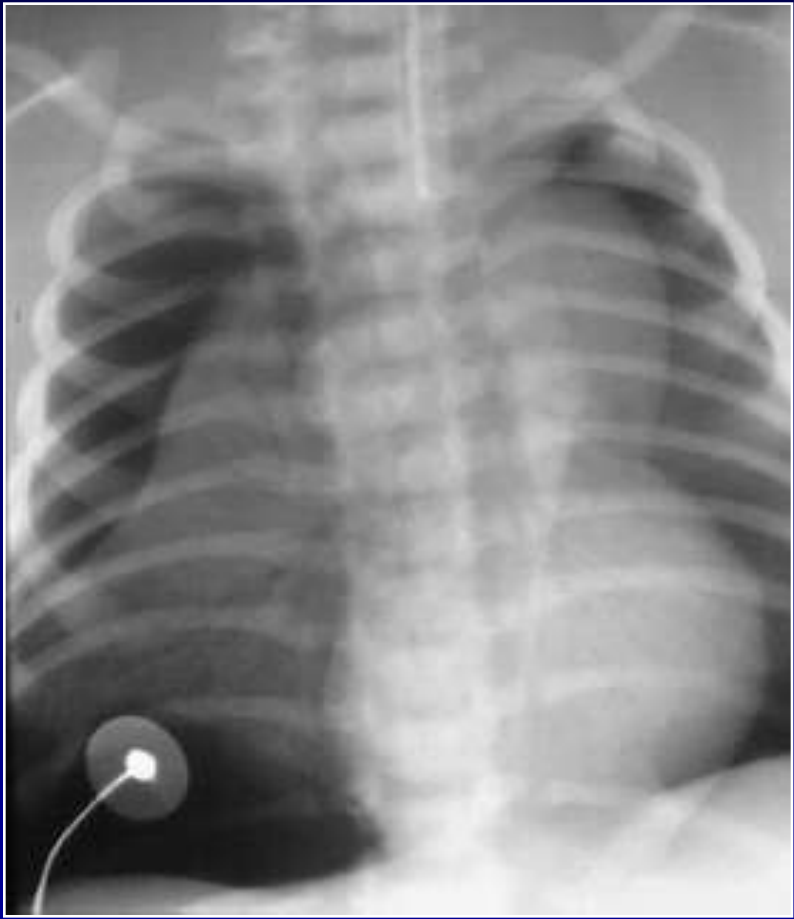
Raum zwischen Pleura parietalis und Pleura visceralis

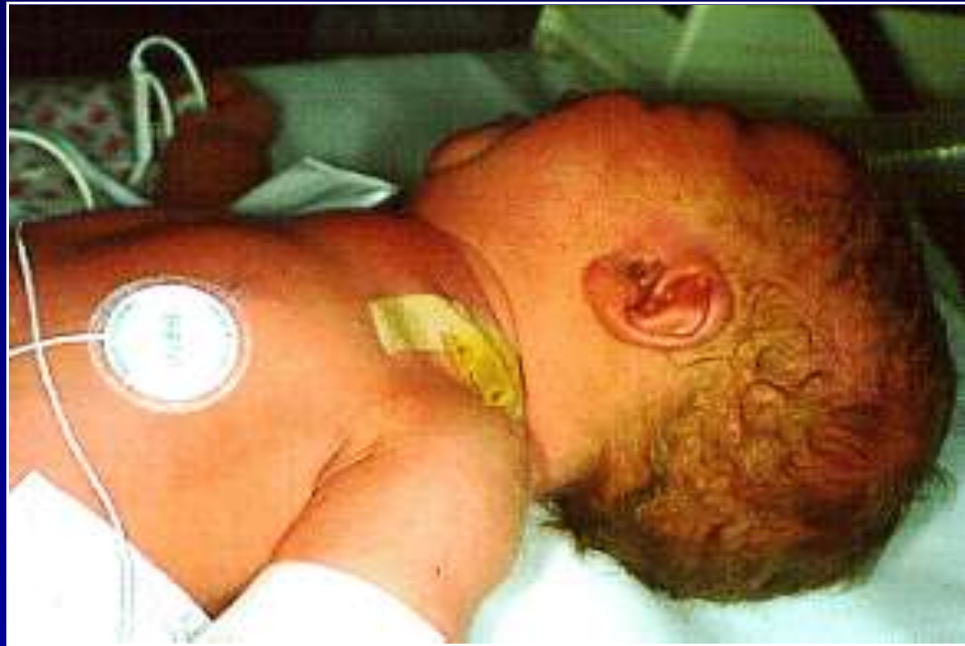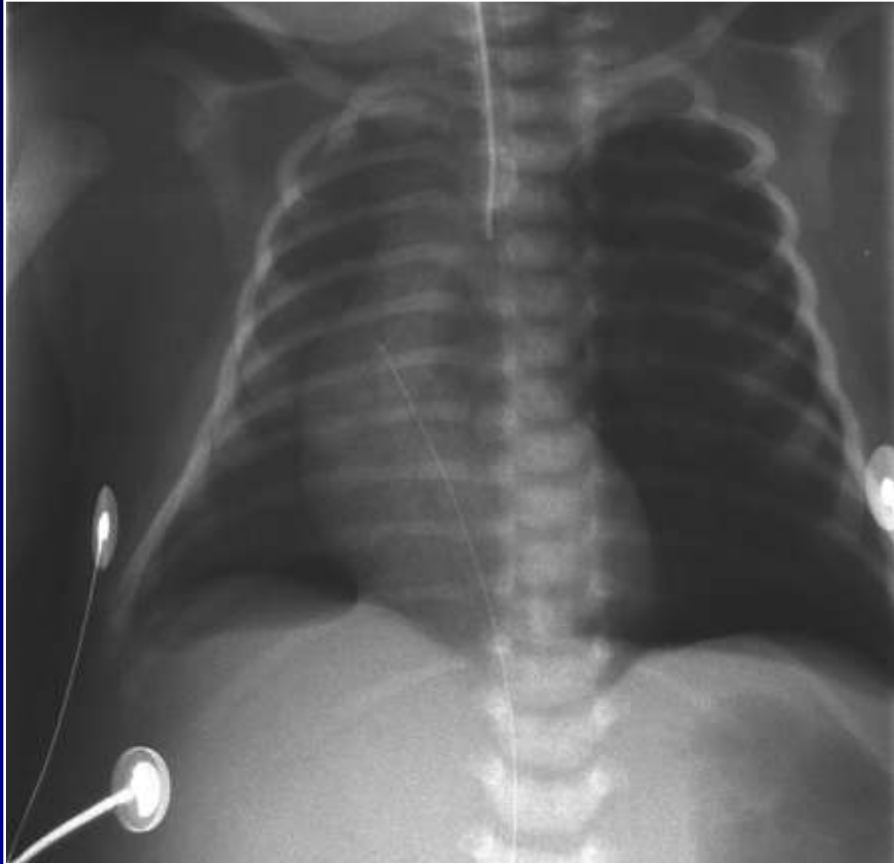
Folge: Kollaps der betroffenen Lunge

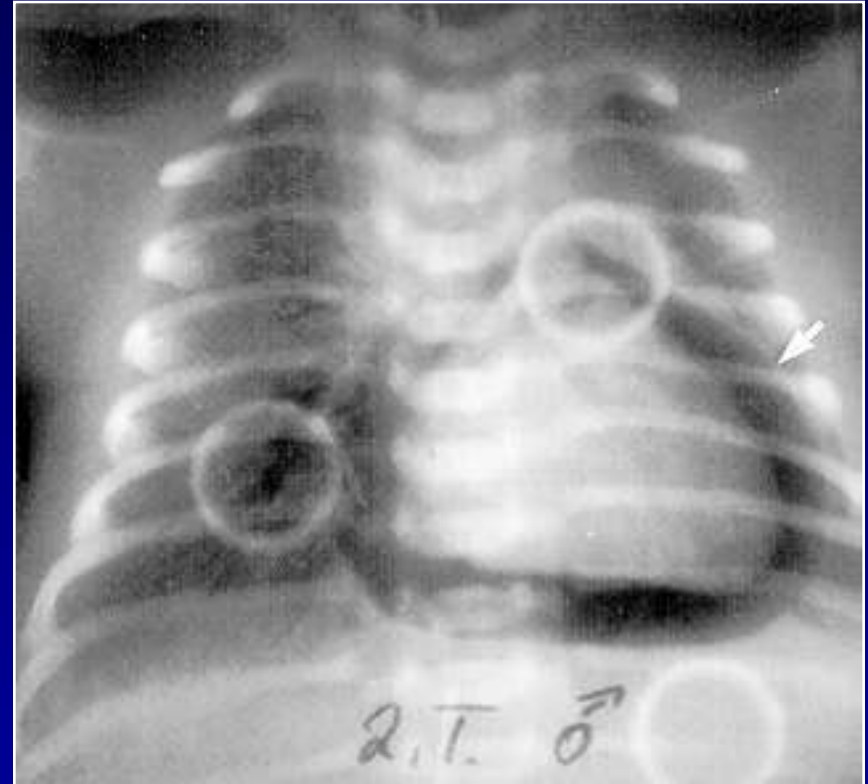
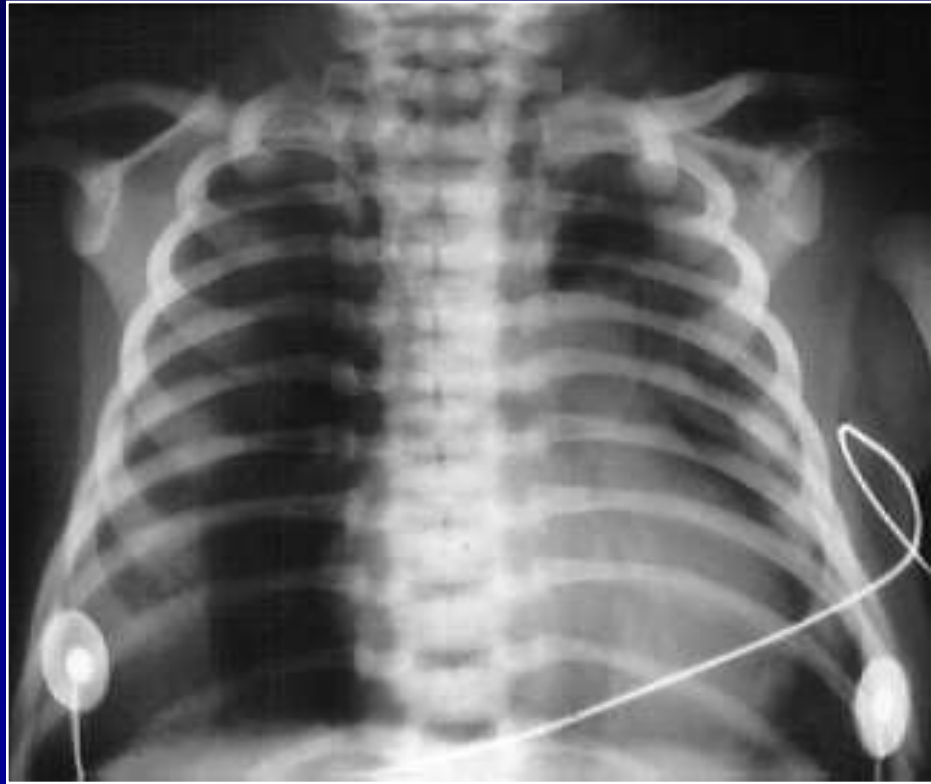
3. Pneumothorax

Klinik

- Plötzliche Atemnot mit Zyanose
- Seitendifferentes Atemgeräusch
- Asymmetrische Thoraxexkursionen







3. Pneumothorax

Komplikationen

Spannungspneumothorax - Akute Lebensgefahr

- Verdrängung des Lungengewebes mit Mediastinalverlagerung
- Verlegung der pulmonalen Gefäßbahn
- Verhinderung des Blutrückstromes in die großen intrathorakalen Venen

Hautemphysem

- Obere Einflußstauung, Blutdruckabfall

Pneumomediastinum, Pneumoperikard

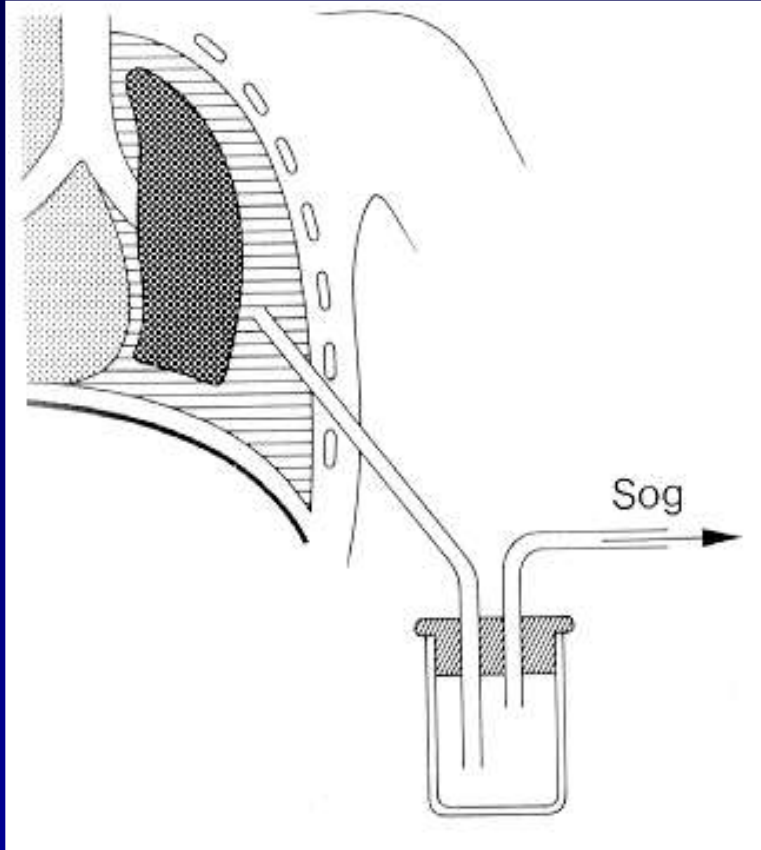
3. Pneumothorax

Therapie

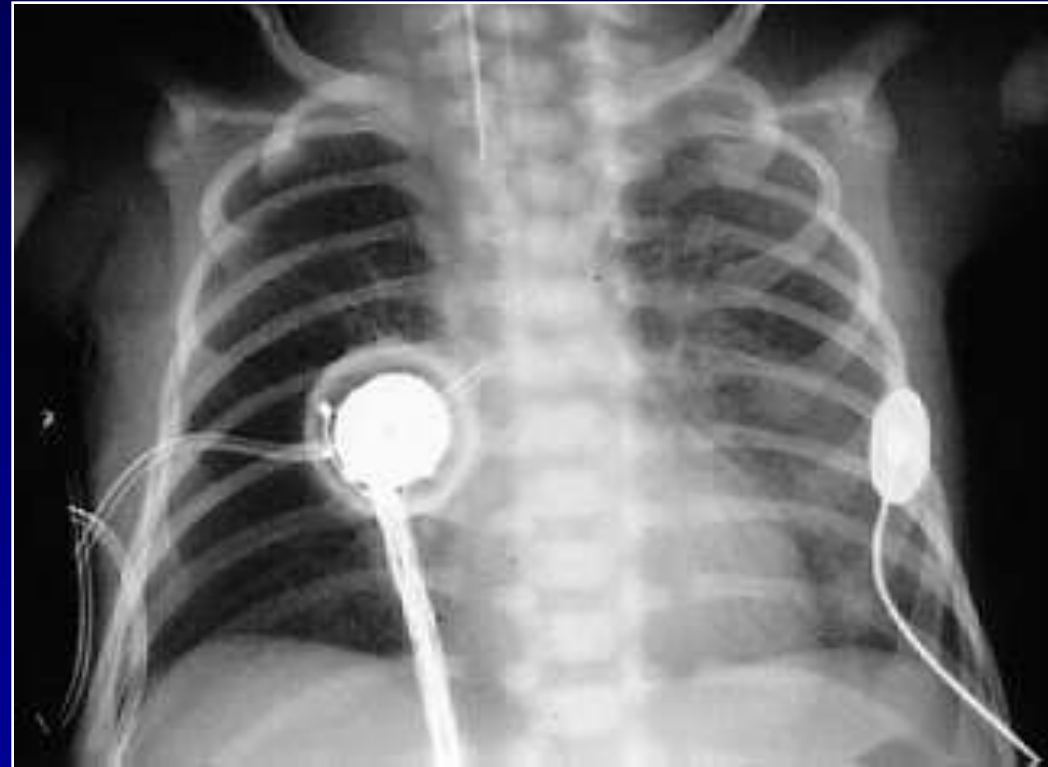
Sofortige Entlastung

- Entlastungspunktion
- Anlage einer Drainage

Maschinelle Beatmung



Thoraxsaugdrainage



Nach Anlage einer Drainage

4. Mekoniumaspiration

Mekoniumaspirationssyndrom

Definition

Respiratorische Insuffizienz des Neugeborenen
infolge Aspiration von Mekonium

4. Mekoniumaspiration

Pathogenese

- Intrauterine Atembewegungen durch Hypoxie
- Intrauteriner Mekoniumabgang
- Postnatal Aspiration von Mekonium
- Respiratorische Insuffizienz
 - Atelektasen und überblähte Bereiche durch partielle Bronchusobstruktion
 - Chemisch-toxische Pneumonie

4. Mekoniumaspiration

Klinik

Kind ist bei Geburt mit Mekonium bedeckt

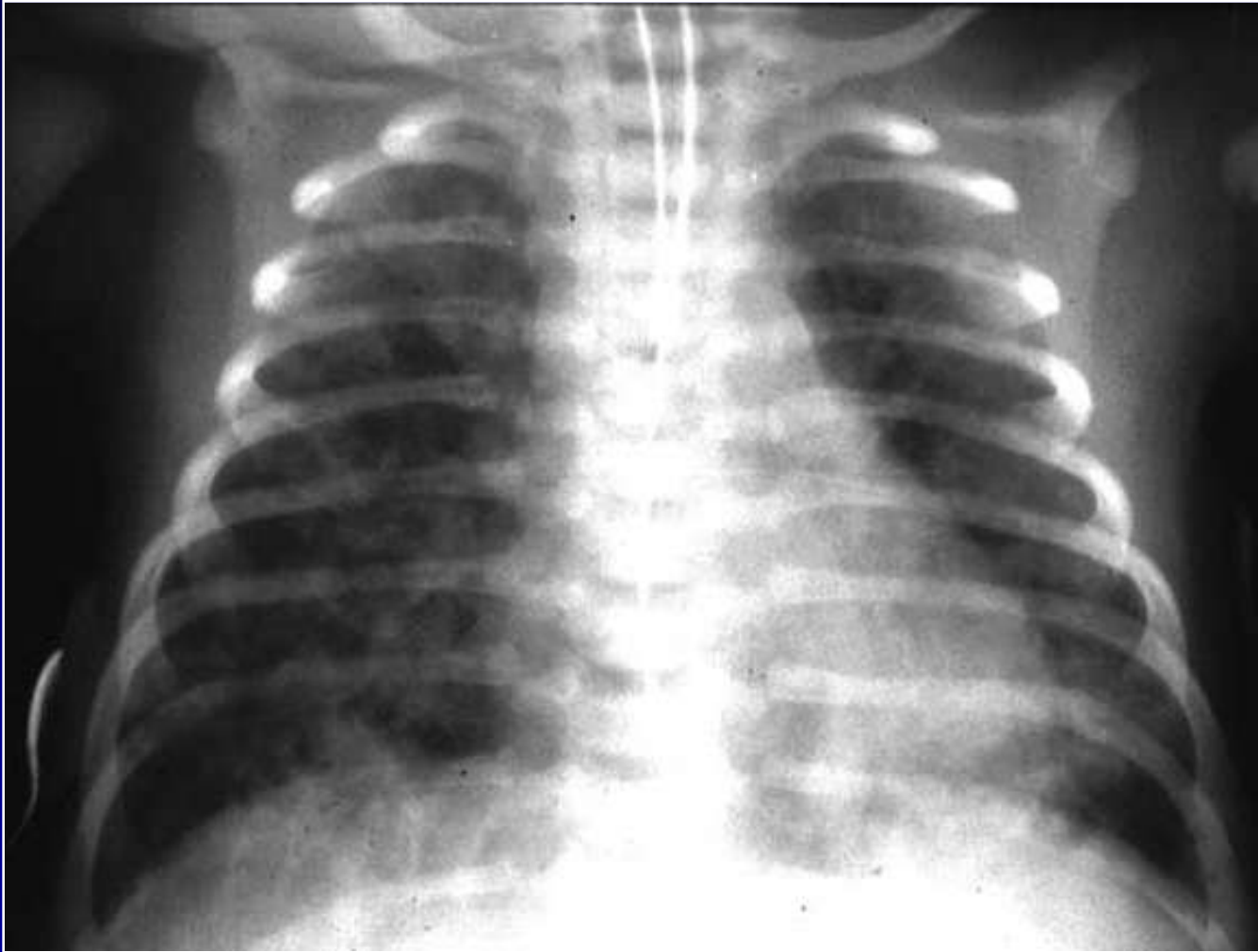
- Mekonium im Rachen, im Kehlkopf

Atemnot

Apnoe

Kreislaufschock

- Bradykardie, Blutdruckabfall



Pneumonie nach Mekoniumaspiration

4. Mekoniumaspiration

Therapie

Schnelle Beendigung der Geburt

Bei Verdacht keine primäre Maskenbeatmung

- nach Entwicklung des Kopfes sofortiges Absaugen des Nasen-Rachen-Raumes
- endotracheale Absaugung möglichst vor erstem Atemzug
- eventuell tracheobronchiale Lavage

4. Mekoniumaspiration

Therapie

Reanimation, Intubation, maschinelle Beatmung

Surfactant

- Inaktivierung durch chemische Pneumonie

Antibiotische Therapie

- Bakterielle Superinfektion

Sedierung

- Stressreduktion

5. Pneumonie

Ätiologie

Bakterien

- β -hämolisierende Streptokokken der Gruppe B
- Staphylococcus aureus
- Enterobakter
- Klebsiellen
- Pseudomonaden

Atypische Erreger

- Chlamydien, Mykoplasmen

Pilze

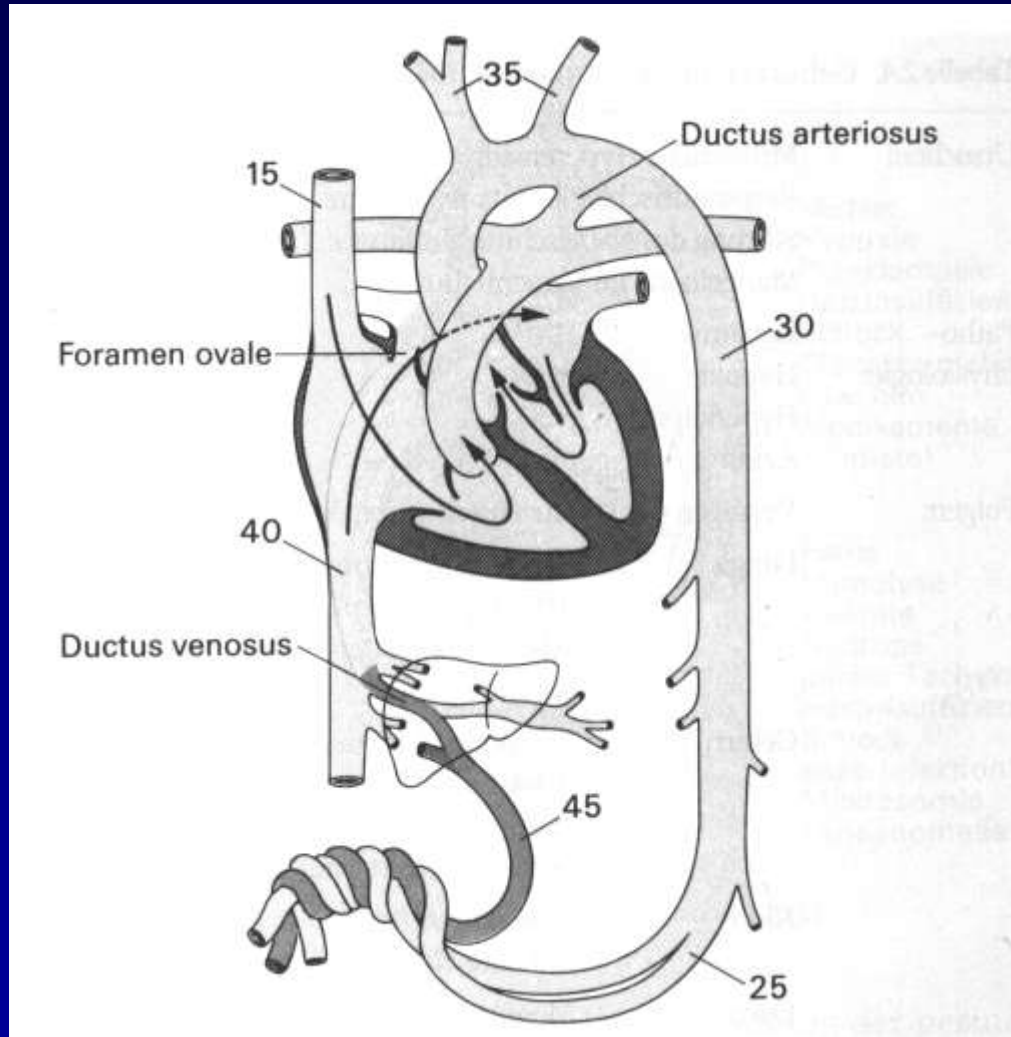
6. Persistierende Pulmonale Hypertonie des Neugeborenen

PPHN
PFC-Syndrom
Persistent Fetal Circulation

Definition

- Mangelnde Umstellung des fetalen Kreislaufs
- Weiterbestehen des Rechts-Links-Shunts
- Umgehung der Lungenstrombahn über das Foramen ovale oder den Ductus arteriosus
- Ausschluß eines zyanotischen Herzfehlers

6. PPHN



Fetaler Kreislauf

6. PPHN

Ätiologie

Unbekannt bei primärer PPHN

- eventuell Infektionen in Schwangerschaft

Sekundäre PPHN

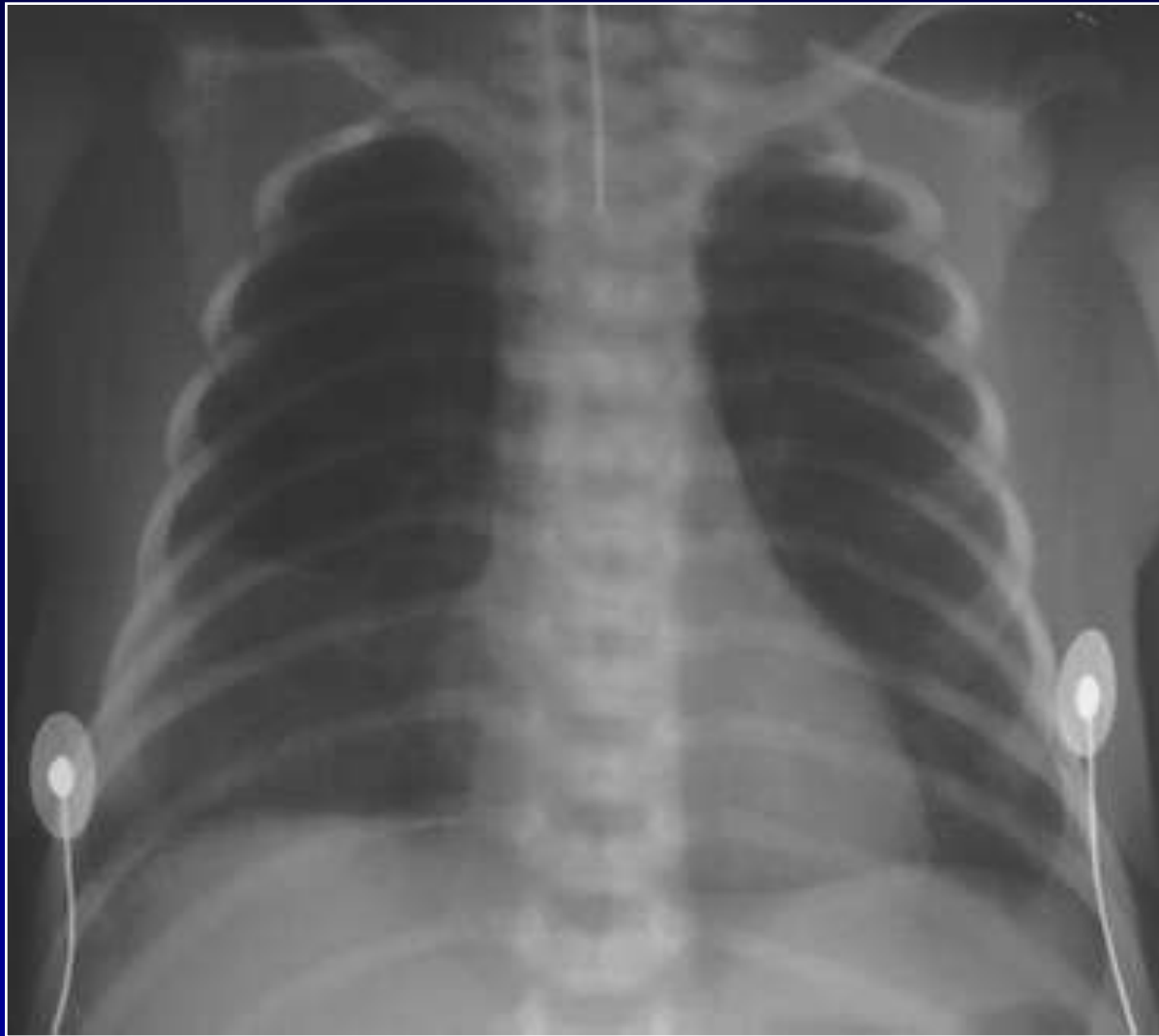- Mekoniumaspiration, Pneumonie, Lungenhypoplasie, Zwerchfellhernie
- Hyperviskositätssyndrom, Sepsis, Hypoglykämie, Streß

6. PPHN

Diagnostik

Röntgen-Thorax

- häufig ohne pathologischen Befund
 - verminderte Lungenperfusion durch Vasokonstriktion - „leere Lunge“
 - bei primärer PPHN Diskrepanz zwischen gutem Röntgenbild und schlechter Klinik
 - bei sekundärer PPHN typischer Röntgenbefund der pulmonalen Grunderkrankung



Atelektase/Untere Lappenpneumonie rechts
Typische „leere Lunge“ bei PPHN

6. PPHN

Therapie - Grundsätze

Ruhe am Kind

„Minimal handling“

- Verschlechterung durch Streß
- therapeutische und diagnostische Maßnahmen

Konsequente Behandlung der
Grundkrankheit bei sekundärer PPHN

6. PPHN

Therapie - Pulmonal

Beatmung

Sauerstoff ist potentester Pulmonaldrucksenker

Surfactant

Sedierung - Morphin: - Senkung des Streßhormonspiegel
- direkt Senkung des Pulmonaldruck
- Phenobarbital

Relaxierung

6. PPHN

Therapie -Medikamente

Senkung des Pulmonaldruckes: ?

Vasodilatation in Pulmonalstromgebiet

Cave: arterielle Hypotension

Kreislauftherapie:

Erhöhung des Systemdruckes zur Shuntumkehr

Vasokonstriktion im Pulmonalstromgebiet

6. PPHN

Therapie -Medikamente

Senkung des Pulmonaldruckes: **Prostazyklin**

Vasodilatation in Pulmonalstromgebiet

Cave: arterielle Hypotension

Kreislauftherapie: **?**

Erhöhung des Systemdruckes zur Shuntumkehr

Vasokonstriktion im Pulmonalstromgebiet

6. PPHN

Therapie -Medikamente

Senkung des Pulmonaldruckes: **Prostazyklin**

Vasodilatation in Pulmonalstromgebiet

Cave: arterielle Hypotension

Kreislauftherapie: **Dopamin**

Dobutamin

Adrenalin

Erhöhung des Systemdruckes zur Shuntumkehr

Vasokonstriktion im Pulmonalstromgebiet

6. PPHN

Therapie - Therapieresistenz

Stickoxid-Beatmung

- NO führt direkt zur Erschlaffung der glatten Gefäßmuskulatur

Hochfrequenzoszillations-Beatmung

- HFO als Rescue-Therapie

Extrakorporale Membranoxygenierung

- ECMO

7. Bronchopulmonale Dysplasie

BPD

Definition

Chronische Lungenerkrankung mit typischen radiologischen Zeichen und Sauerstoffabhängigkeit über die 36. SSW hinaus

7. Bronchopulmonale Dysplasie

Ätiologie

Lungenunreife

Barotrauma durch maschinelle Beatmung

Sauerstofftoxizität

Flüssigkeitseinlagerung in Lunge

- Ductus arteriosus persistens

7. Bronchopulmonale Dysplasie

Klinik

Atemnot

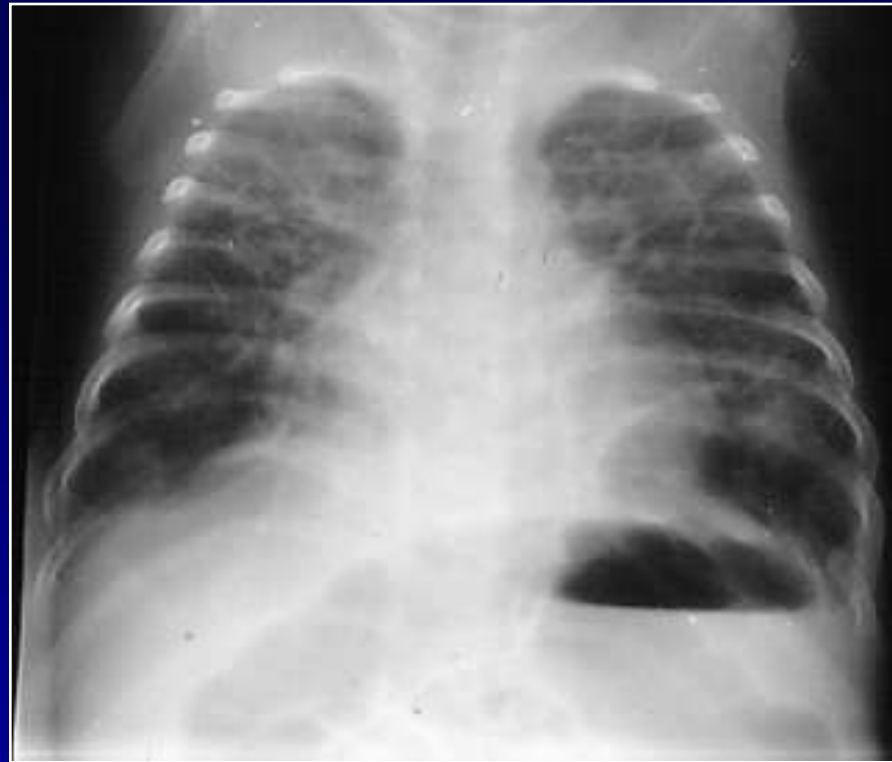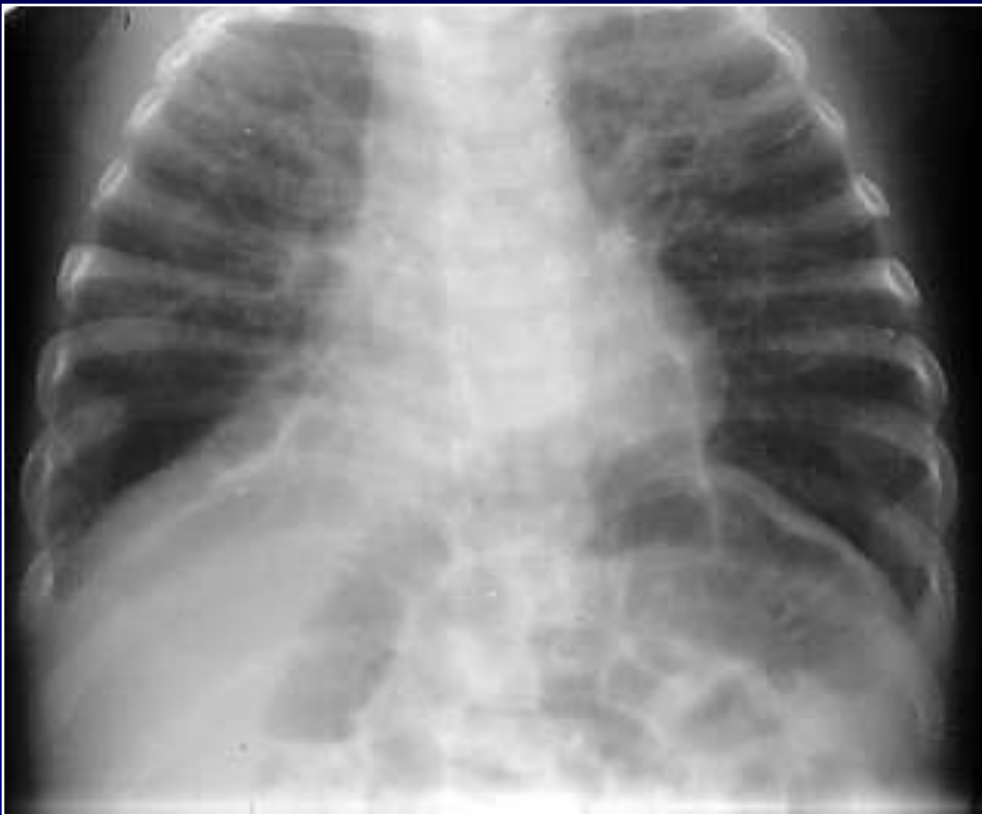- Tachydyspnoe, Einziehungen, Nasenflügeln

Sauerstoffabhängigkeit

Hyperkapnie

Bronchospasmen

Bronchopulmonale Infektionen



Überblähte und atelektatische Lungenbezirke

7. Bronchopulmonale Dysplasie

Prävention

Schonende Beatmung

- Vermeidung hoher Spitzendrucke
- frühzeitige Entwöhnung und Extubation
- Verschuß eines Ductus arteriosus persistens

7. Bronchopulmonale Dysplasie

Therapie

Sauerstoff

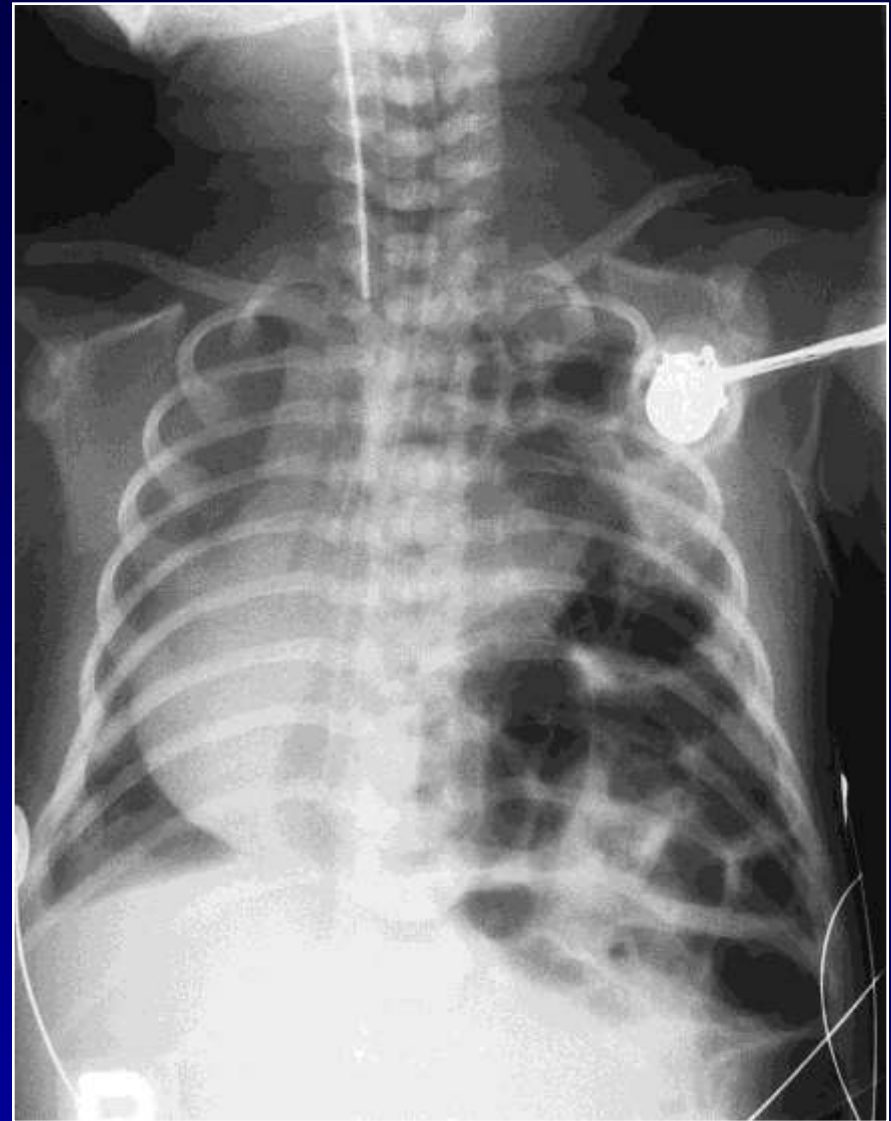
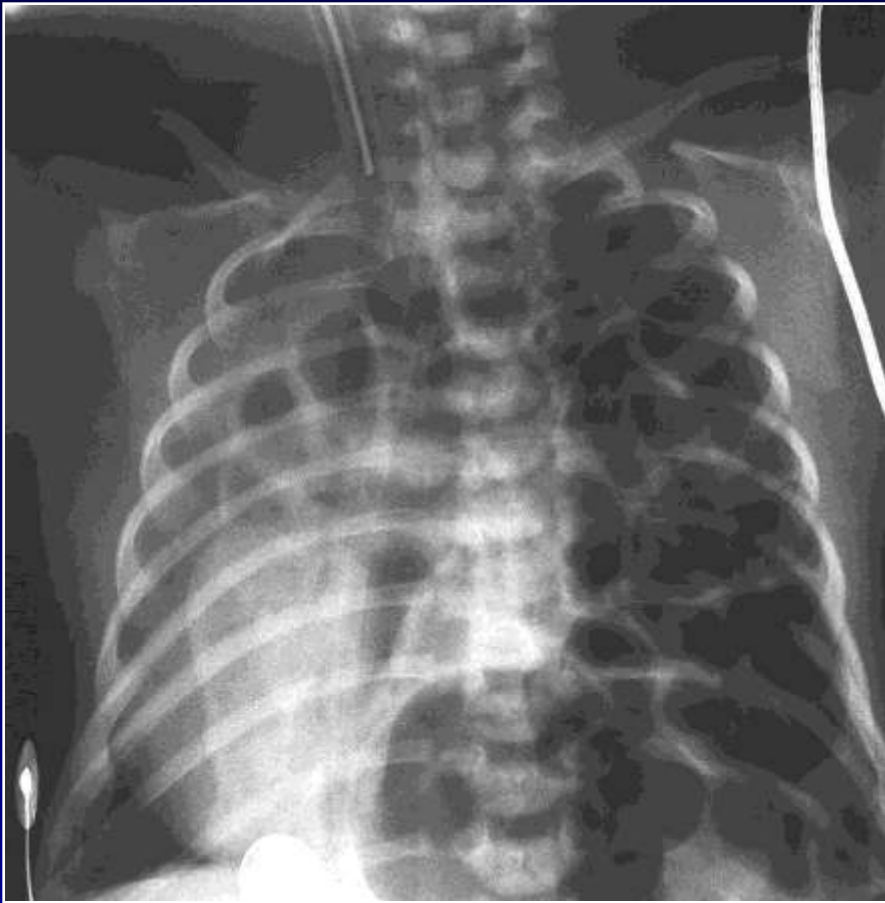Ausreichende Ernährung

Flüssigkeitsrestriktion

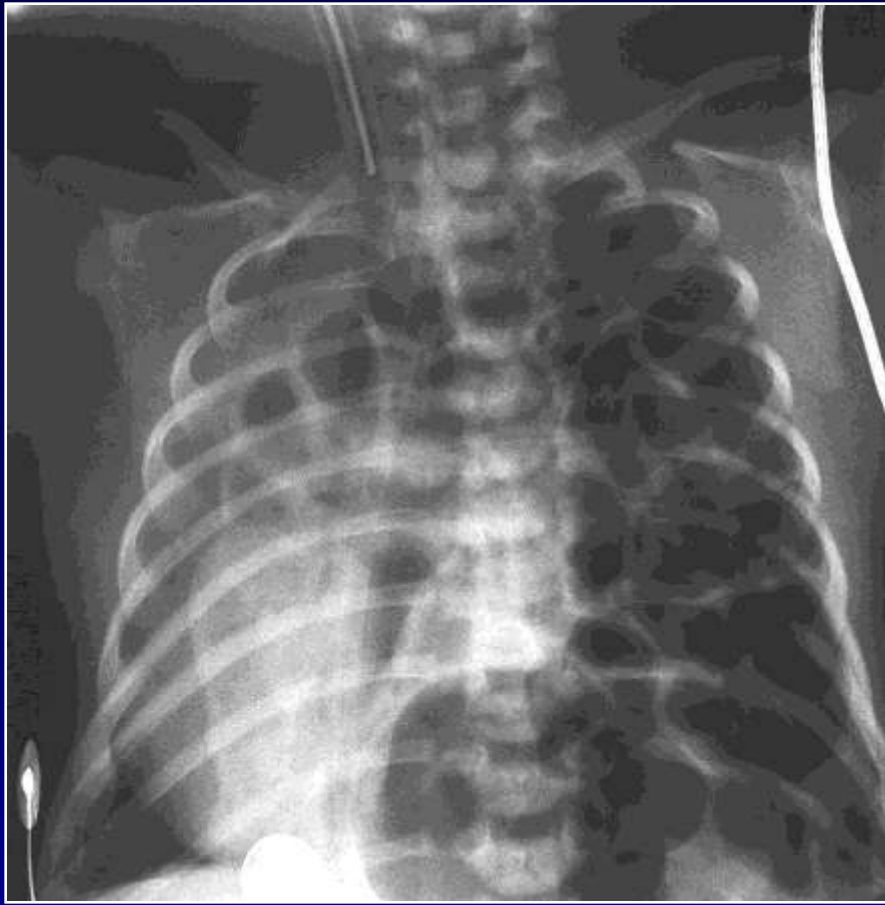
Medikamente

- Furosemid, Hydrochlorothiazid, Spironolacton
- Bronchodilatoren
- ggf. Antibiotika
- Hydrocortison

Physiotherapie

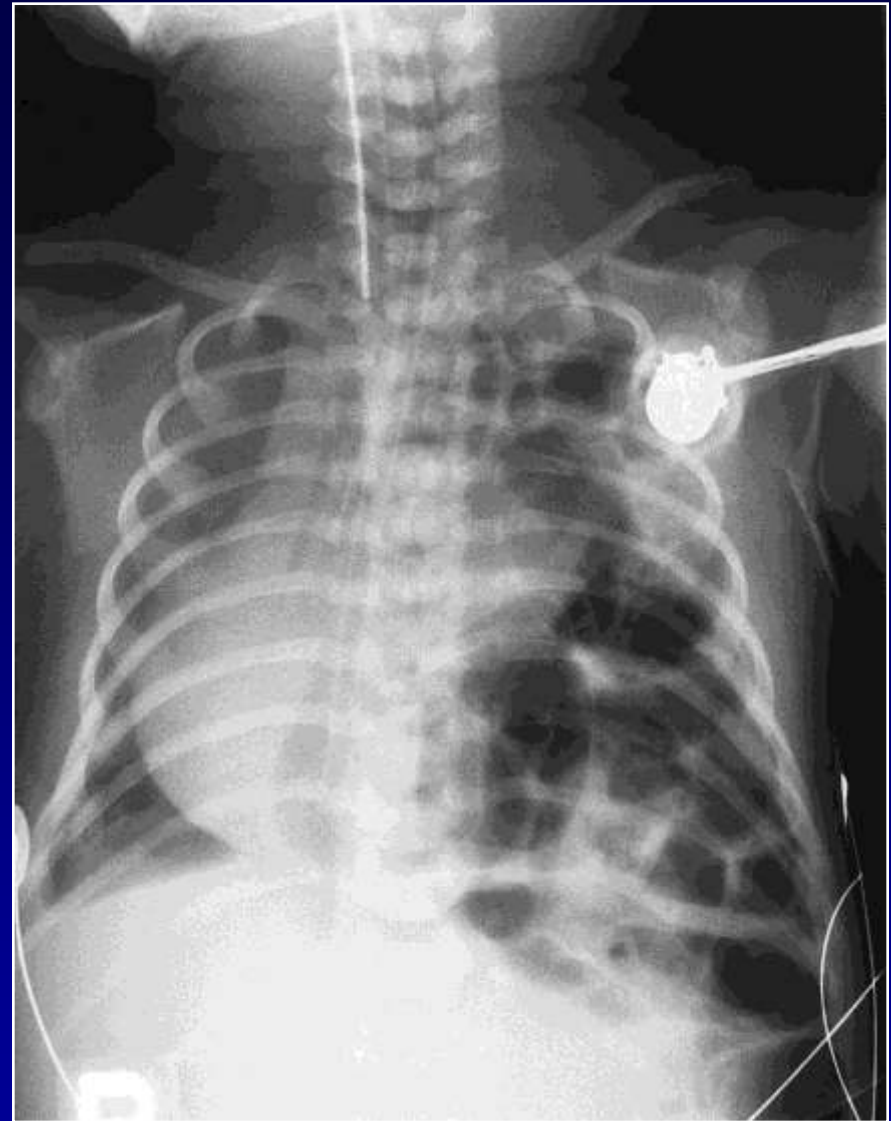


Welche Diagnose liegt vor?



postnatal

Alter: 5 Stunden



Zwerchfellhernie links mit Mediastinalverlagerung nach rechts

Spezielle Erkrankungen Früh- und Neugeborener

- Lungenerkrankungen Früh- und Neugeborener
- Erkrankungen des Blutes
- Erkrankungen des Nervensystems
- Infektionen

Erkrankungen des Blutes

Überblick

1. Hyperbilirubinämie
2. Morbus haemolyticus neonatorum
3. Kernikterus

1. Hyperbilirubinämie

Definitionen

Physiologischer Ikterus

- 50% aller Neugeborenen
- keine Therapie notwendig
- 2.-5. Lebenstag

1. Hyperbilirubinämie

Definitionen

Icterus praecox

zu früh

Icterus gravis

zu hoch

Icterus prolongatus

zu lange, über 10. Lebenstag

1. Hyperbilirubinämie

Physiologie

1. Hyperbilirubinämie

Physiologie

- Unlösliches (unkonjugiertes) Bilirubin
 - Abbauprodukt des Hämoglobin
- Bindung im Blut an Albumin
- Transport zur Leber

1. Hyperbilirubinämie

Physiologie

- Unlösliches (unkonjugiertes) Bilirubin
 - Abbauprodukt des Hämoglobin
- Bindung im Blut an Albumin
- Transport zur Leber
- Umwandlung in wasserlösliche Form
- Glukuronidierung durch Glukuronyltransferase
- Ausscheidung über Galle in den Darm

1. Hyperbilirubinämie

Besonderheiten bei Neugeborenen

1. Hyperbilirubinämie

Besonderheiten bei Neugeborenen

- Hoher Hb/HK - hoher Bilirubinanstieg
- Kürzere Lebenszeiten der Erythrozyten
70-90 Tage, Erwachsene 120 Tage

1. Hyperbilirubinämie

Besonderheiten bei Neugeborenen

- Hoher Hb/HK - hoher Bilirubinanstieg
- Kürzere Lebenszeiten der Erythrozyten
70-90 Tage, Erwachsene 120 Tage
- Unreife der Enzymsysteme in Leber
- Verzögerte Darmpassage

Folge: Verstärkter enterohepatischer Kreislauf

1. Hyperbilirubinämie

Pathophysiologie

mit Hämolyse:

ohne Hämolyse:

1. Hyperbilirubinämie

Pathophysiologie

mit Hämolyse:

- Blutgruppeninkompatibilität
- Infektionen
- Enzymdefekte
- Erythrozytäre Membrandefekte

ohne Hämolyse:

1. Hyperbilirubinämie

Pathophysiologie

mit Hämolyse: Blutgruppeninkompatibilität
Infektionen
Enzymdefekte
Erythrozytäre Membrandefekte

ohne Hämolyse: Verminderte Bilirubinumwandlung

- Diabetes mellitus der Mutter
- erbliche Störungen

Geburtsverletzungen (Hämatome)
Polyzythämie
Darmverschlüsse

1. Hyperbilirubinämie

Diagnostik

Nur bei unphysiologischen Formen

Blutgruppenkonstellation

Infektionsdiagnostik

Bilirubin-Differenzierung

- unkonjugiertes Bilirubin bei Leberstörung oder Unreife
- konjugiertes Bilirubin bei gesunder Leber, Abflußstörung der Galle

1. Hyperbilirubinämie

Therapie

Flüssigkeitszufuhr

Fototherapie

- Blaues Licht (450-470 nm)
- Bilirubin wird durch Bindungsänderung wasserlöslich
- Ausscheidung über Nieren

Albumin

Austauschtransfusion bei Extremwerten

2. Morbus haemolyticus neonatorum

MHN

Erythroblastose

Rh-Inkompatibilität

Definition

Hämolyse beim Neugeborenen durch
Blutgruppeninkompatibilitäten

Rhesus-Inkompatibilität

Mutter Rh-negativ - Kind Rh-positiv

ABO-Inkompatibilität

Mutter Blutgruppe 0 - Kind Blutgruppe A, B, AB

Seltene Blutgruppenfaktoren

Kell, Duffy, Kidd

2. Rh- Inkompatibilität

Pathogenese

Rh-Faktor:	Eiweiß auf Oberfläche der Erythrozyten (=Antigen D)
Mutter Rh-negativ:	Antigen D fehlt
Fet Rh-positiv:	Antigen D vorhanden

2. Rh- Inkompatibilität

Pathogenese

Übertritt fetaler Erythrozyten (D) in den mütterlichen Kreislauf bei

Wann?

2. Rh- Inkompatibilität

Pathogenese

Übertritt fetaler Erythrozyten (D) in den mütterlichen Kreislauf bei

- Vorausgegangener Geburt eines Rh-positiv. Kindes
- Abort eines Rh-positiven Feten
- Fehltransfusion von Rh-positiver Blutkonserve an Rh-negative Mutter
- nach Amniozentese

2. Rh- Inkompatibilität

Pathogenese

Mutter bildet Antikörper gegen Antigen D

- Sensibilisierung mit 0,1 ml Blut

Antikörper durch Plazenta auf den Feten über

Auslösen einer Hämolyse beim Feten

Was passiert durch die Hämolyse?

2. Rh- Inkompatibilität

Pathogenese

Mutter bildet Antikörper gegen Antigen D

- Sensibilisierung mit 0,1 ml Blut

Antikörper durch Plazenta auf den Feten über

Auslösen einer Hämolyse beim Feten

- Anämie
- Steigerung der Blutbildung in Leber und Milz
- Organvergrößerung
- Anstieg der Retikulozyten

2. Rh- Inkompatibilität

Klinik (intrauterin)

Abhängig vom Schweregrad!

Hämolyse mit Anämie

Generalisierte Ödeme

Höhlenergüsse

Tachykardie, Herzinsuffizienz

Extremfall: intrauteriner Fruchttod

Entgiftung über Plazenta

2. Rh- Inkompatibilität

Klinik (postnatal)

Icterus praecox, Icterus gravis

Tachykardie

Tachypnoe

Blässe

Hepatosplenomegalie

Blutbildveränderungen

- Anämie
- vermehrte Retikulozyten

Morbus haemolyticus neonatorum

2. Rh- Inkompatibilität

Diagnostik (pränatal)

Blutgruppe der Mutter mit Rhesus-Faktor

Überwachung der Schwangerschaft

Engmaschige Ultraschallkontrollen

- Entwicklung eines Hydrops fetalis

Diagnostik (postnatal aus Nabelschnurblut)

Blutgruppe des Kindes mit Rh-Faktor

Bilirubin

Blutbild (Anämie, Retikulozyten)

Protein, Albumin, Blutglukose

2. Rh- Inkompatibilität

Therapie (pränatal)

Abwarten und postnatale Therapie

Intrauterine Transfusion von Rh-negativem Blut

Gruppe 0

- meist über Nabelvene

Vorzeitige Entbindung

- Sectio ab 32. Schwangerschaftswoche

Therapie (postnatal)

Transfusion

Fototherapie

Austauschtransfusion

2. Rh- Inkompatibilität

Komplikationen

Kernikterus (Bilirubinenzephalopathie)

Eindringen von unkonjugiertem, nicht an Albumin gebundenen Bilirubin in das Gehirn

Irreversible Schädigung des Gehirns

- Ablagerung in Hirnnervenkernen und
- Basalganglien

Risikofaktoren:

- Unreife
- Hypoxie, Azidose,
- Albuminmangel
- Hypothermie, Hyperkapnie

Kernikterus (Bilirubinenzephalopathie)

Klinik

Fieber

Muskuläre Hypertonie

Opisthotonus

Zerebrale Anfälle

Lethargie, schrilles Schreien

Spätfolgen

Defektheilung mit mentaler Retardierung

Taubheit

Choreoathetose

2. Rh- Inkompatibilität

Prophylaxe

Anti-D-Prophylaxe:

Gabe von Anti-D-Immunglobulin an
Rh-negative Mutter

Wann?

2. Rh- Inkompatibilität

Prophylaxe

Anti-D-Prophylaxe:

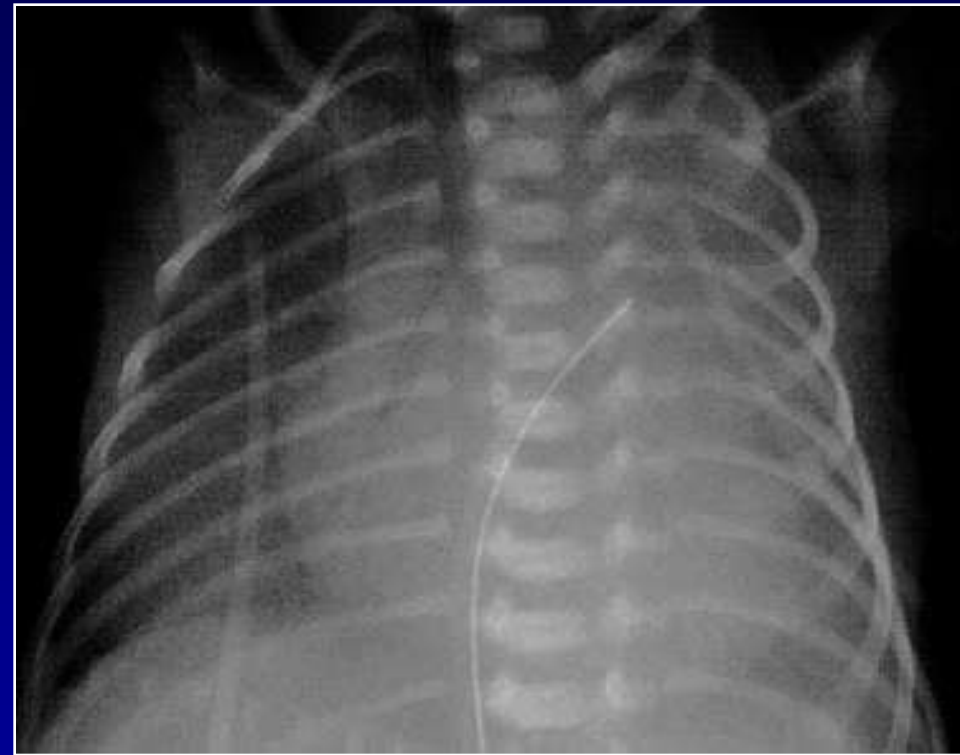
Gabe von Anti-D-Immunglobulin an Rh-negative Mutter

- nach Geburt eines Rh-positiven Kindes
- nach Aborten
- nach Amnionzentese
- nach Fehltransfusion
- präpartal in der 28.-29. SSW

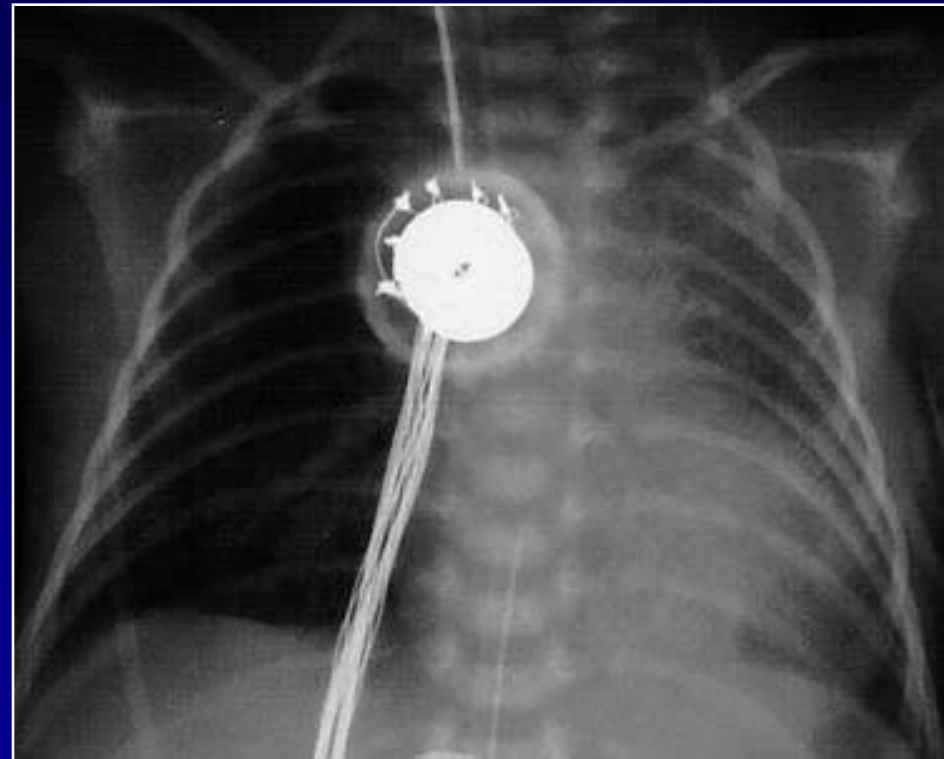
Austauschtransfusion



Anlage eines Nabelvenenkatheters



Nabelvenenkatheter: Fehllage



Nach Korrektur

3. ABO-Inkompatibilität

Pathogenese

Geringe Hämolyse

Neutralisierung der Antikörper in der Plazenta
Antigen beim Kind wenig ausgeprägt

Klinik

Nur leichte Anämie
geringe Retikulozytose
Icterus praecox
selten Icterus gravis
kein Hydrops fetalis

Spezielle Erkrankungen Früh- und Neugeborener

- Lungenerkrankungen Früh- und Neugeborener
- Erkrankungen des Blutes
- Erkrankungen des Nervensystems
- Infektionen

Erkrankungen des Nervensystems

Überblick

1. Intrakranielle Blutungen
2. Periventrikuläre Leukomalazie
3. Retinopathia praematurorum

Intrakranielle Blutungen

Definition

Blutung innerhalb des Schädelskeletts

Einteilung nach Lokalisation (nach Volpe 1981)

Subdurale Blutung: - Geburtstrauma

Subarachnoidale Blutung: - Trauma
- Asphyxie

Intrazerebrale Blutung: - Frühgeborene
- Asphyxie

Peri- u. intraventrikuläre Blutung: - Frühgeborene

Intrakranielle Blutungen

Einteilung nach Sonographie

Grad I-III, dazu Parenchymblutung

Grad I subependymale Blutung

Grad II Ventrikelblutung < 50% des Volumens

Grad III Ventrikelblutung > 50% des Volumens

Parenchymblutung bei allen Graden möglich!

1. Peri- u. intraventrikuläre Blutungen

Ätiologie

Unreife

Mechanisches Trauma

Asphyxie mit Reanimation

Wechselnde zerebrale Durchblutung

- Beatmung, Ductus arteriosus,
- Abrupter RR-Anstieg, arterielle Hypotension
- Infusion hyperosmolarer Lösungen

Vitamin-K-Mangel

Belastung durch Transport

1. Peri- u. intraventrikuläre Blutungen

Klinik

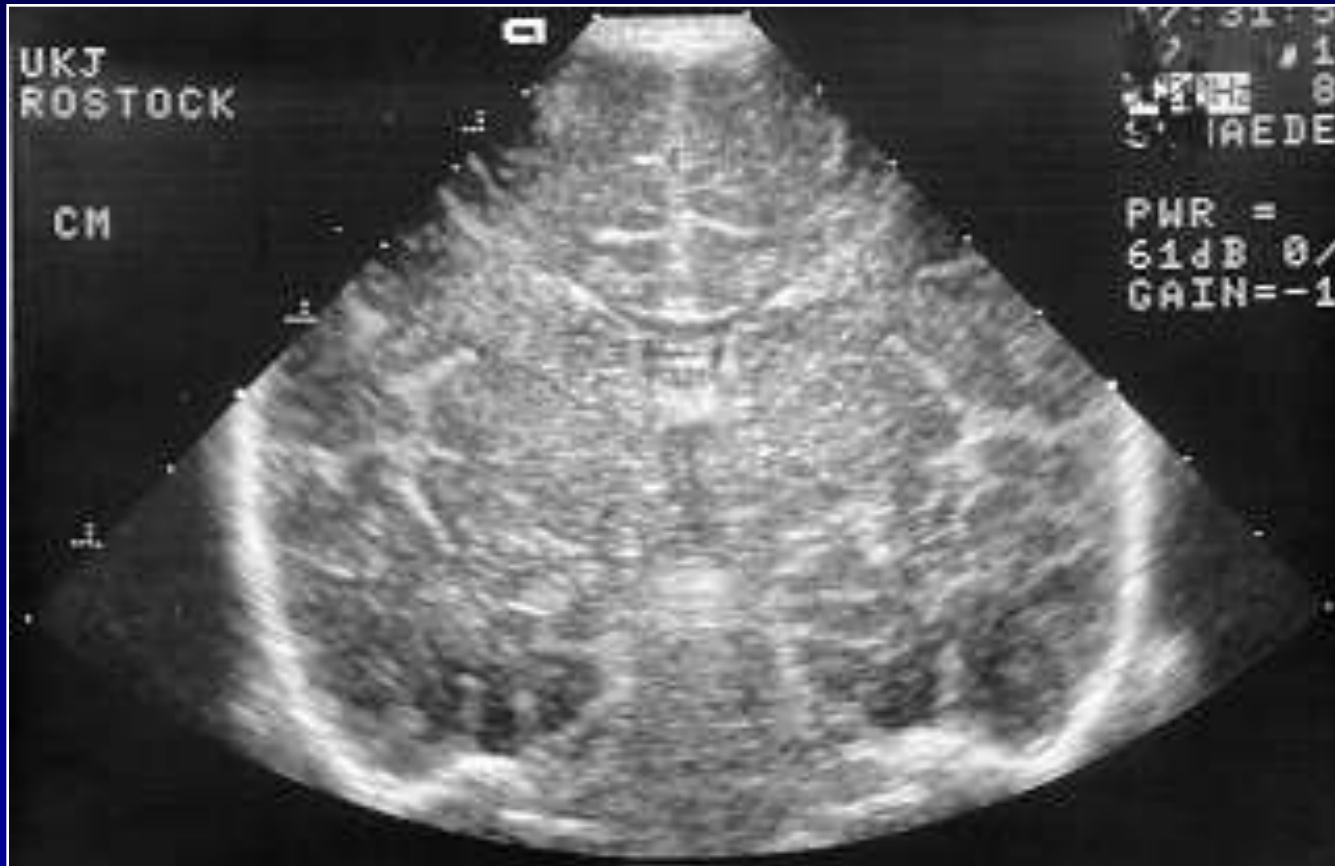Kleine Blutungen

- meist asymptomatisch

Schwere Blutungen

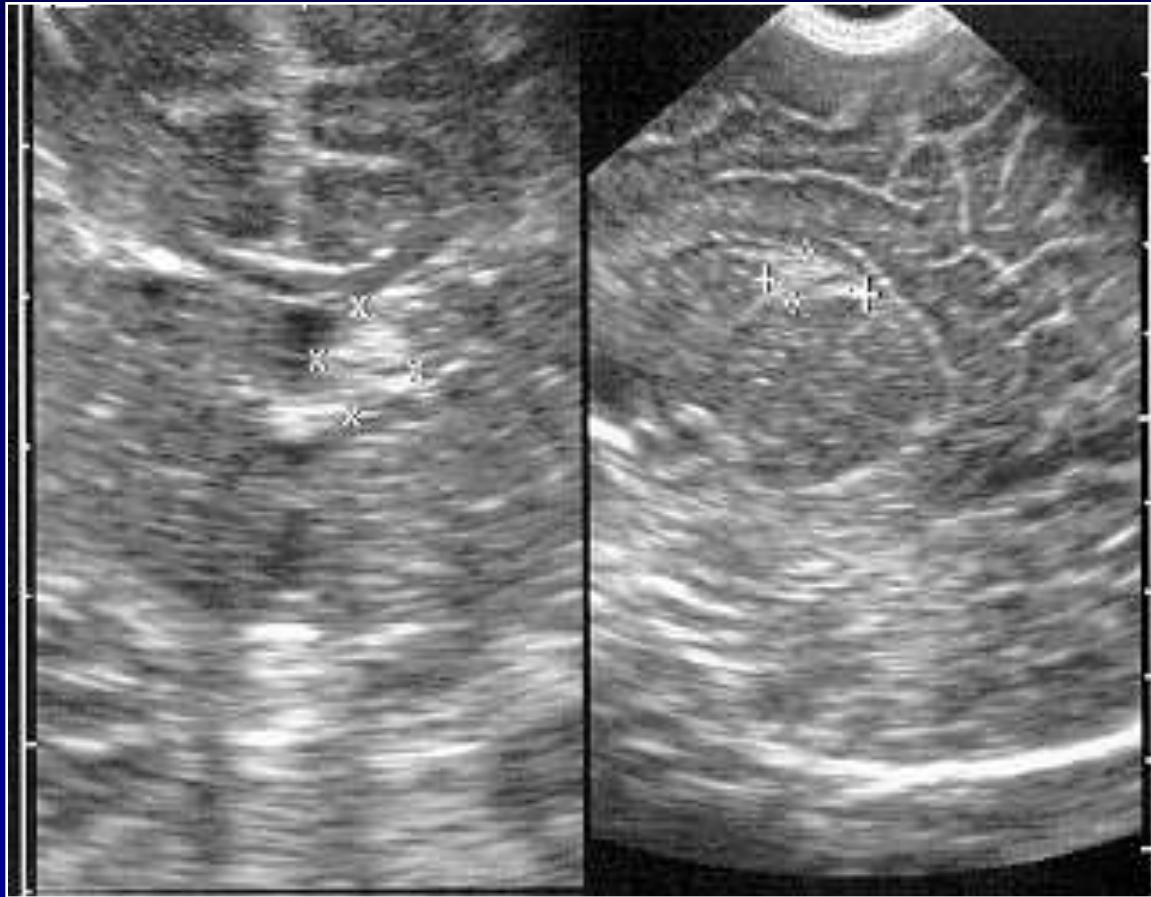
- vorgewölbte Fontanelle
- Muskelhypotonie
- Bewegungsarmut
- Apnoen
- zerebrale Anfälle
- Anämie

Sonographie



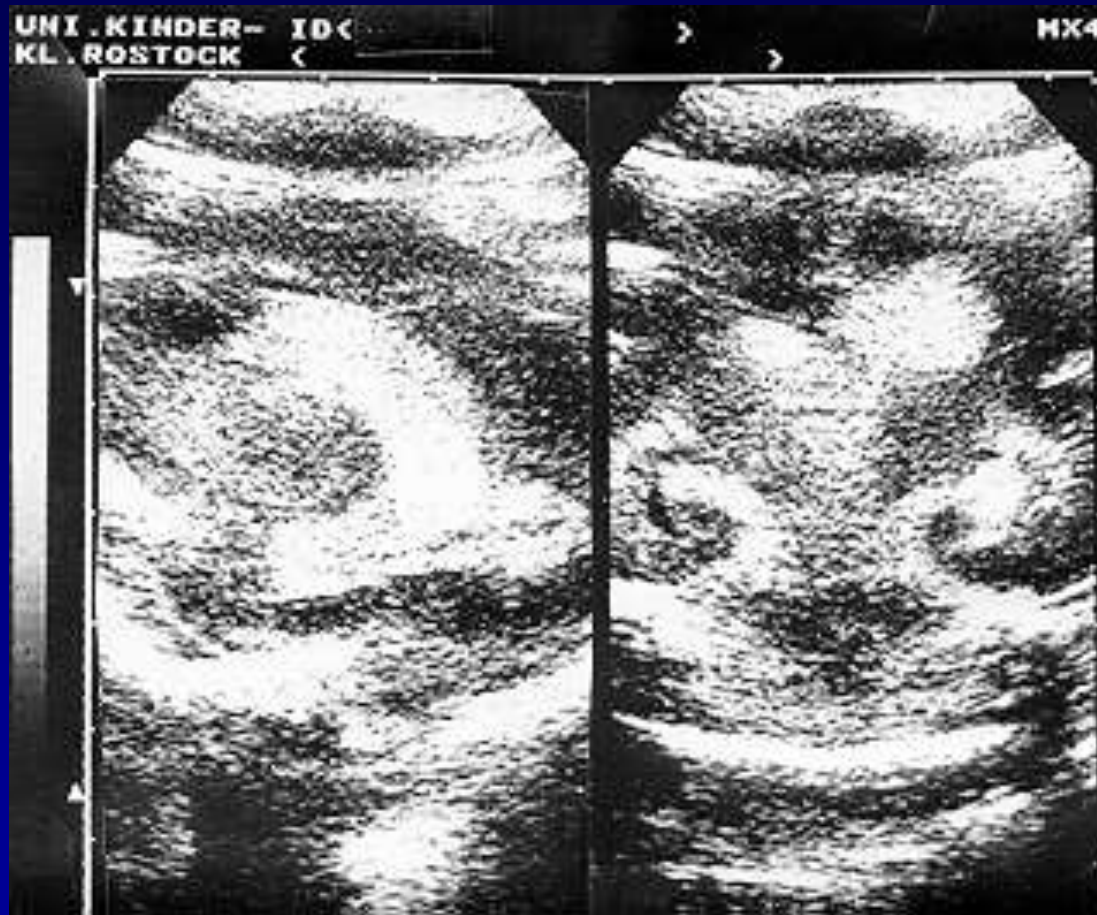Normalbefund

Sonographie


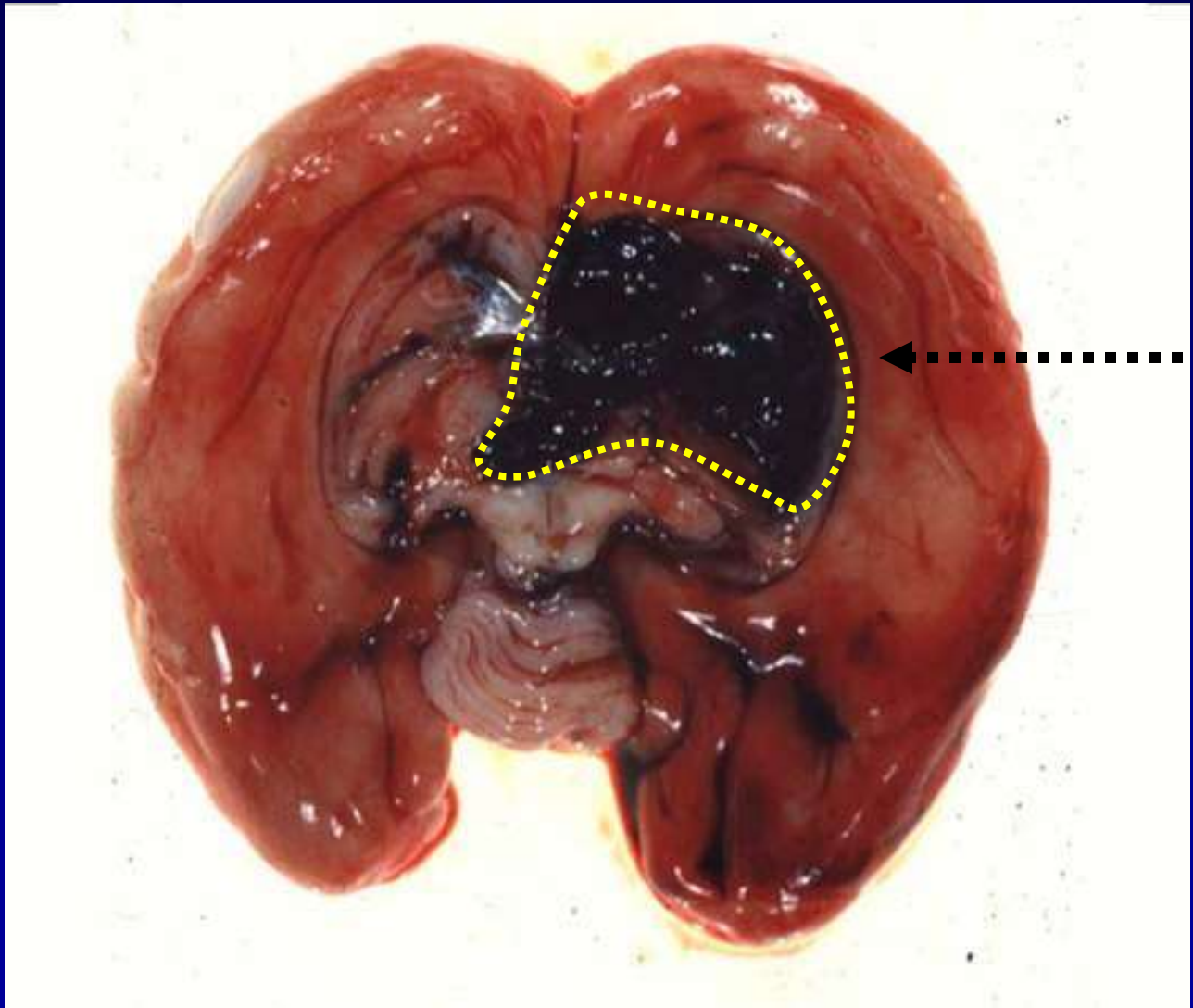


Subependymale Blutung - Hirnblutung Grad I

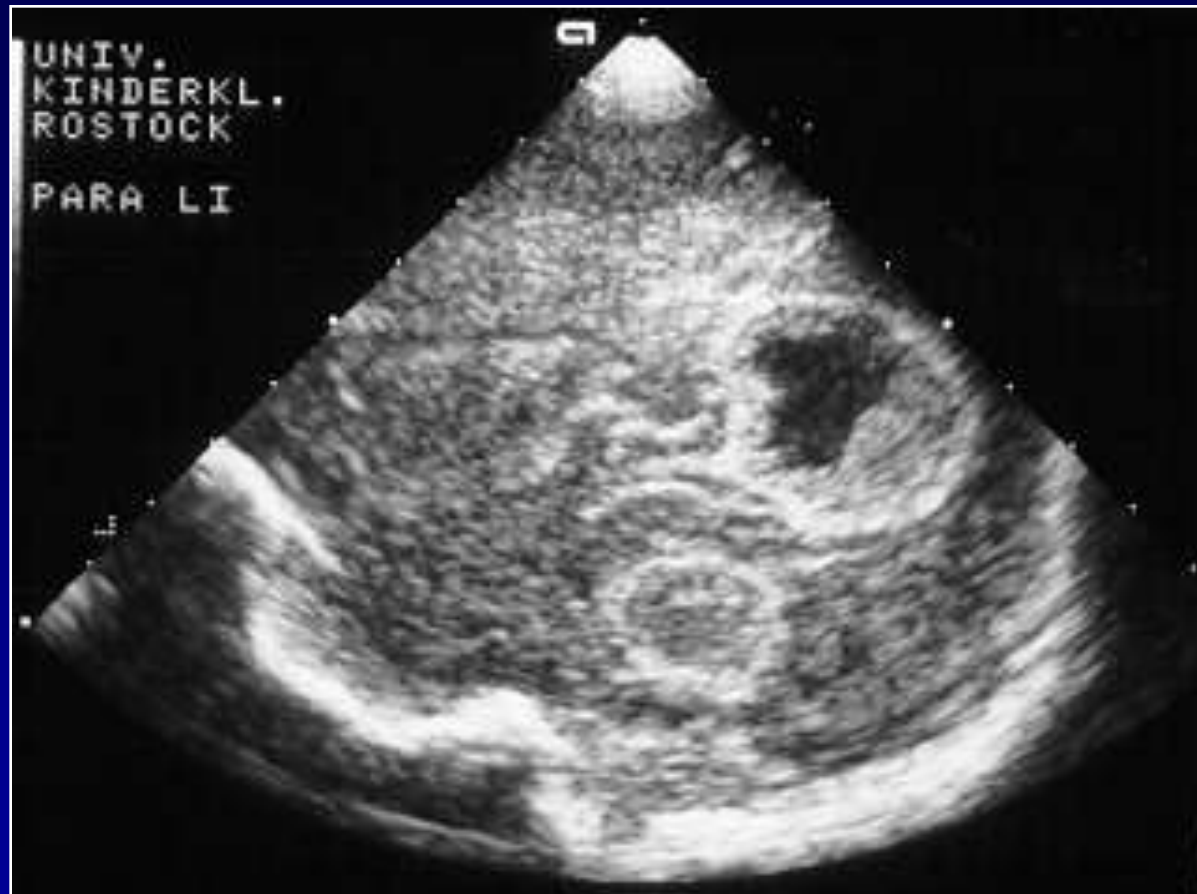Sonographie



Hirnblutung Grad III - Ventrikelblutung



Sonographie



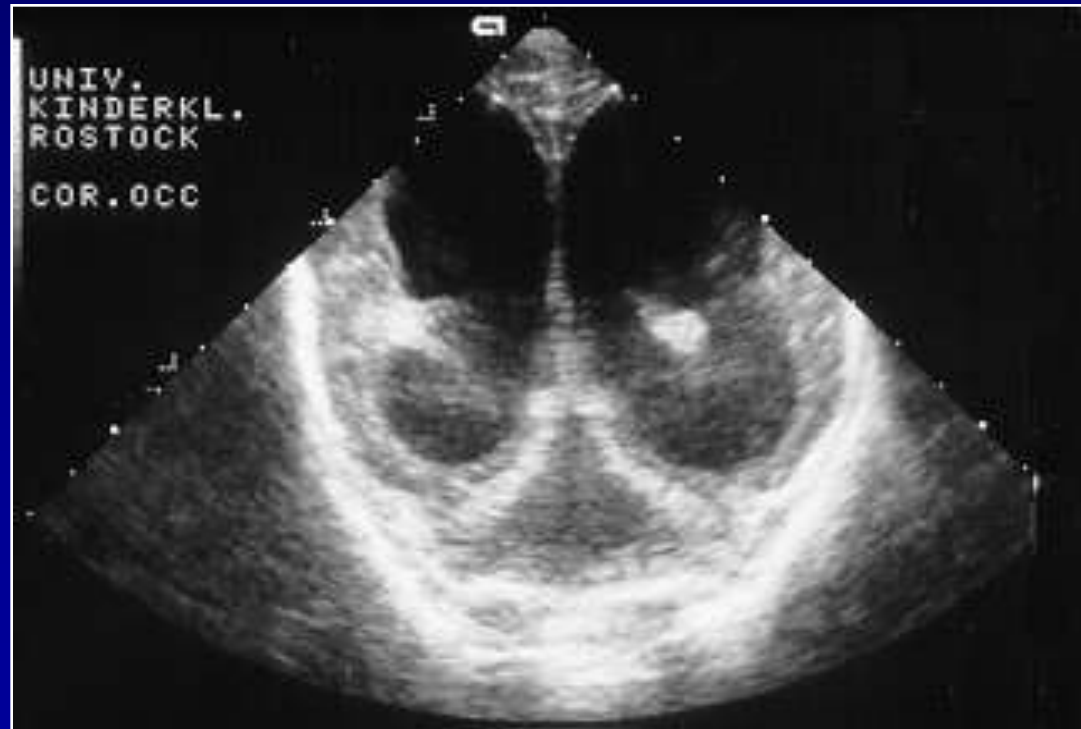
Ältere Parenchymblutung

1. Peri- u. intraventrikuläre Blutungen

Komplikationen

Posthämorrhagischer Hydrocephalus internus

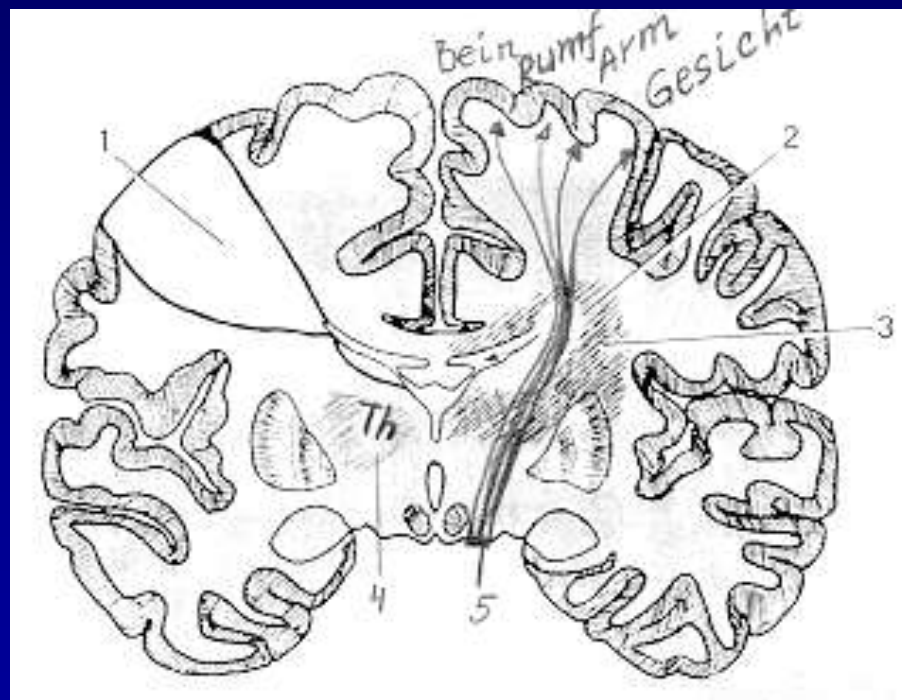
- Shuntoperation
- Ventrikulitis



1. Peri- u. intraventrikuläre Blutungen

Komplikationen

Mentale u. psychomotor. Entwicklungsverzögerung



Schema der periventriculären Nervenbahnen

1. Peri- u. intraventrikuläre Blutungen

Prognose

Abhängig von Schweregrad der Blutung

Grad I-II-(III) häufig symptomlos

Parenchymblutung - meist schwere psychomotorische Retardierung

Im Einzelfall Prognose nicht vorhersehbar!

2. Periventrikuläre Leukomalazie

PVL

Pathogenese

Zerebrale Minderperfusion

Beatmung: Hypokapnie

Blutdruckabfall

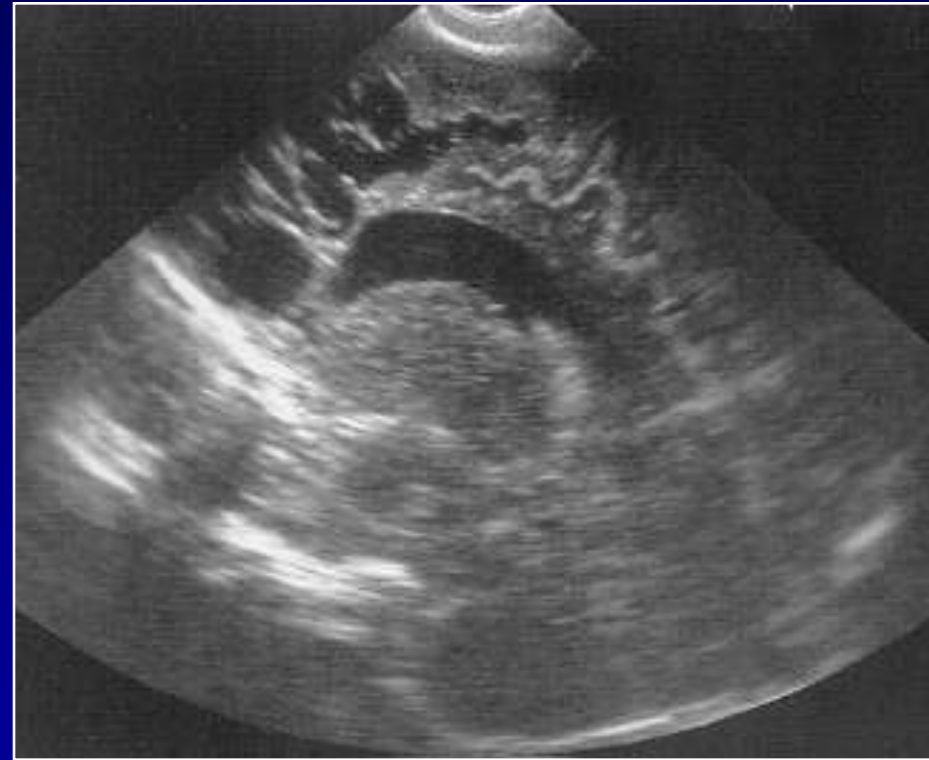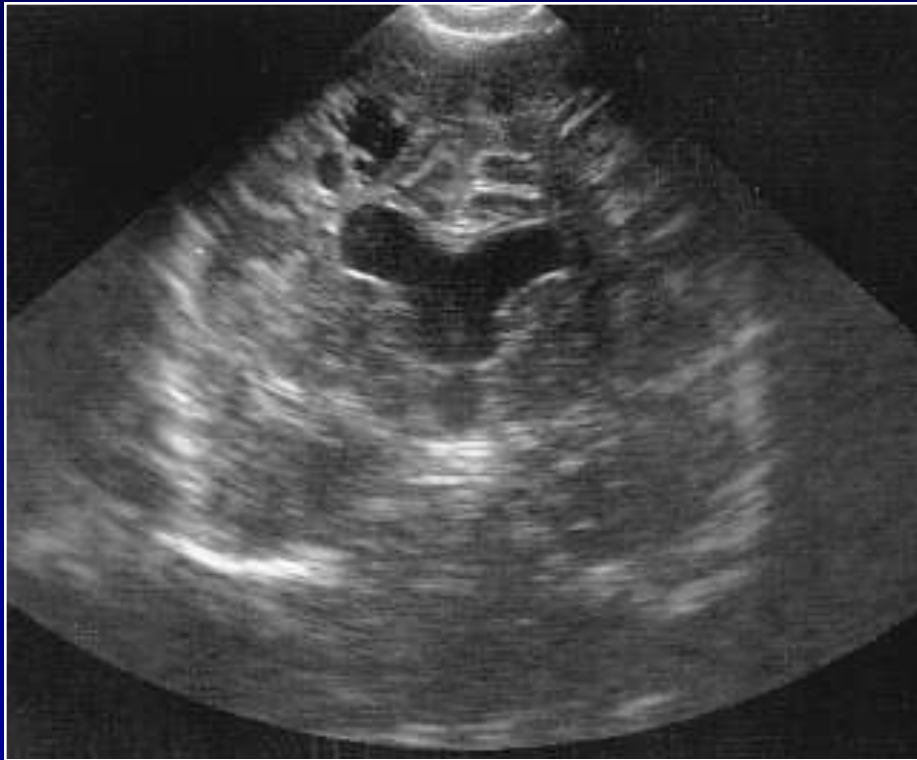Ductus arteriosus persistens

Nekrosen in periventrikulär gelegener weißer Substanz

Bildung von Substanzdefekten

- Typische Erkrankung des Frühgeborenen
- Selten bei reifen Neugeborenen nach schwerster Asphyxie

Sonographie



Periventrikuläre Leukomalazie

2. Periventrikuläre Leukomalazie

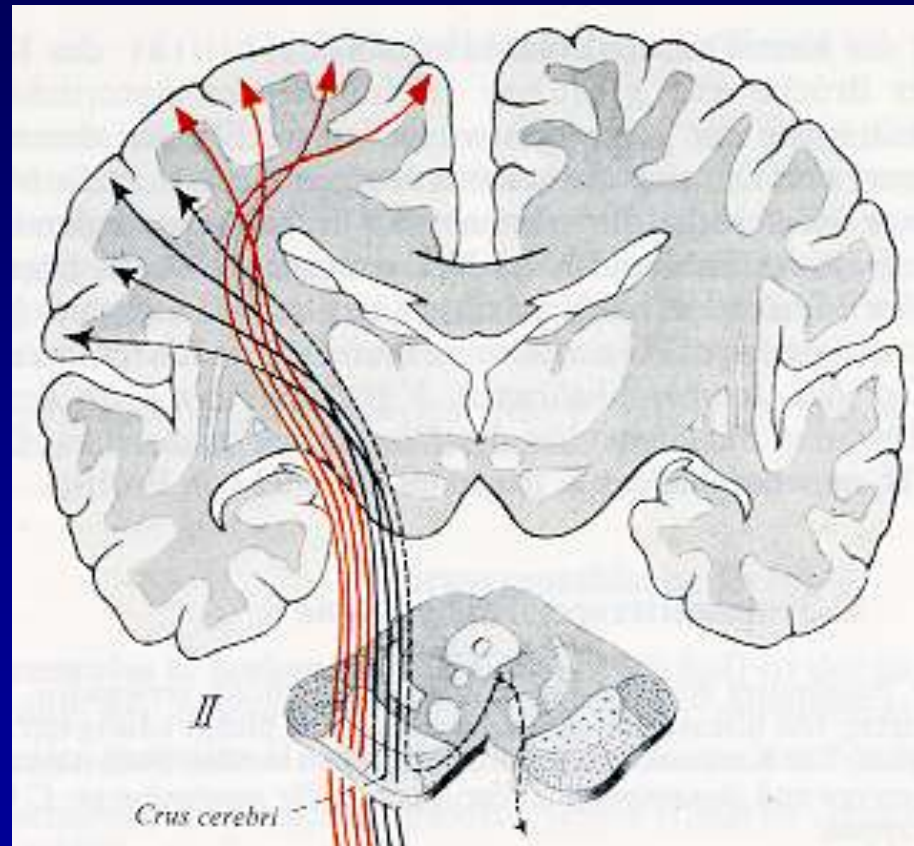
Klinik

Akut meist symptomlos

Später motorische Ausfälle besonders der Beine

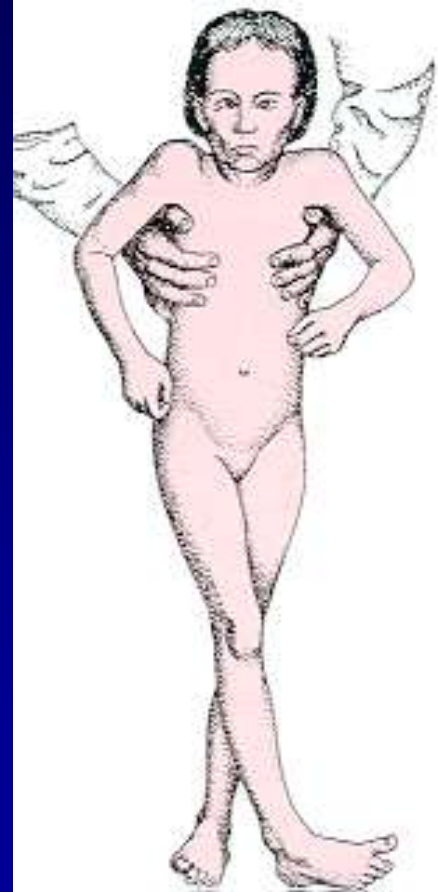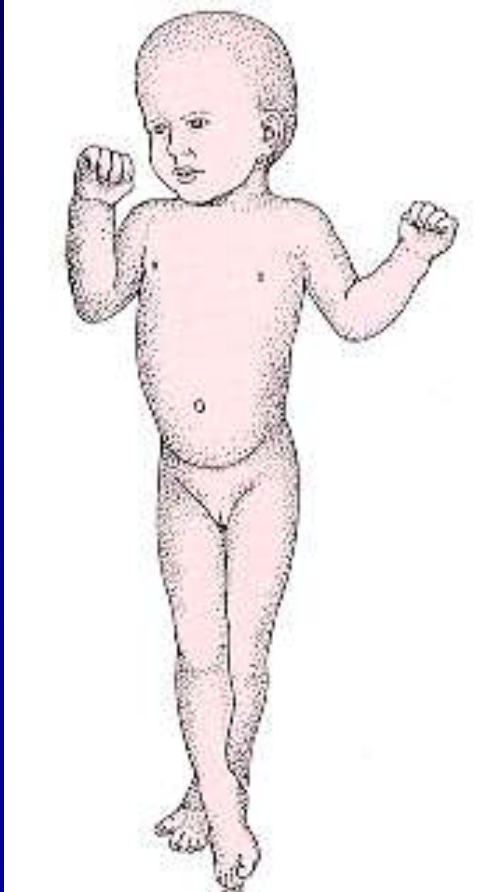
Entwicklung einer infantilen Zerebralparese

2. Periventrikuläre Leukomalazie



Schema der durch die PVL zerstörten Hirnbahnen

2. Periventrikuläre Leukomalazie



Infantile Zerebralparese